



**UNIVERSIDAD AGRARIA DEL ECUADOR**  
**FACULTAD DE MEDICINA VETERINARIA Y ZOOTECNIA**  
**CARRERA DE MEDICINA VETERINARIA**

**TRABAJO DE TITULACIÓN COMO REQUISITO PREVIO**  
**PARA LA OBTENCIÓN DEL TÍTULO DE**  
**MÉDICA VETERINARIA**

**CARACTERIZACIÓN CITOLÓGICA DEL TEJIDO SANGUÍNEO**  
**EN POLLITAS EN CRECIMIENTO.**

**AUTORA**

**REYES SÁNCHEZ NAJAH PRISCA**

**TUTORA**

**DRA. MIELES SORIANO GLORIA FABIOLA, MSc.**

**GUAYAQUIL, ECUADOR**

**2026**



**UNIVERSIDAD AGRARIA DEL ECUADOR**  
**FACULTAD DE MEDICINA VETERINARIA Y ZOOTECNIA**  
**CARRERA DE MEDICINA VETERINARIA**

**APROBACIÓN DEL TUTOR**

El suscrito, docente de la Universidad Agraria del Ecuador, en mi calidad de Tutor, certifico que el presente trabajo de titulación: **CARACTERIZACIÓN CITOLÓGICA DEL TEJIDO SANGUÍNEO EN POLLITAS EN CRECIMIENTO.**, realizado por la estudiante **REYES SÁNCHEZ NAJAH PRISCA**; con cédula de identidad **N° 0928489731** de la carrera **MEDICINA VETERINARIA**, Unidad Académica **Guayaquil**, ha sido orientado y revisado durante su ejecución; y cumple con los requisitos técnicos y legales exigidos por la Universidad Agraria del Ecuador; por lo tanto, se aprueba la presentación del mismo.

El estudiante presenta certificado de haber culminado exitosamente su trabajo de campo en **unidades de producción avícola de traspatio del cantón Jujan**.

Atentamente,

---

Dra. Mieles Soriano Gloria Fabiola, MSc.

Guayaquil, 19 de Febrero del 2026



**UNIVERSIDAD AGRARIA DEL ECUADOR  
FACULTAD DE MEDICINA VETERINARIA Y ZOOTECNIA  
CARRERA DE MEDICINA VETERINARIA**

**APROBACIÓN DEL TRIBUNAL DE SUSTENTACIÓN**

Los abajo firmantes, docentes designados por el H. Consejo Directivo como miembros del Tribunal de Sustentación, aprobamos la defensa del trabajo de titulación: “**CARACTERIZACIÓN CITOLÓGICA DEL TEJIDO SANGUÍNEO EN POLLITAS EN CRECIMIENTO.**”, realizado por la estudiante **REYES SÁNCHEZ NAJAH PRISCA** el mismo que cumple con los requisitos exigidos por la Universidad Agraria del Ecuador.

Atentamente,

\_\_\_\_\_  
Dra. Gloria Cabrera Suarez, MSc

**PRESIDENTE**

\_\_\_\_\_  
MVZ. Verónica Macías Castro, MSc  
**EXAMINADOR PRINCIPAL**

\_\_\_\_\_  
Dr. Fabrizio Arcos Alcívar, MSc  
**EXAMINADOR PRINCIPAL**

\_\_\_\_\_  
Dra. Gloria Mieles Soriano, MSc.  
**EXAMINADOR SUPLENTE**

Guayaquil, 22 de Mayo del 2026

## **DEDICATORIA**

Dedico este trabajo a mis padres, Priscila Sánchez y José Luis Reyes, por su amor incondicional, confianza, apoyo constante y sacrificios que han hecho posible cada uno de mis logros. A mi abuelita, Australia Ramírez, por su ejemplo y sabiduría. A mi hermana, Nicolle Reyes por creer en mí. A mis sobrinos Bruce y Kenan, y a mis mascotas, Negrita y Arenita, por su compañía y alegría diaria.

## **AGRADECIMIENTO**

Expreso mi sincero agradecimiento a la Dra. María Fernanda Emén, al Dr. Washington Yoong, al Dr. Fabrizio Arcos y al Dr. Jefferson Varas, por su orientación académica, disposición constante y valiosos aportes científicos, los cuales fueron fundamentales para el desarrollo de este trabajo y para fortalecer mi formación profesional.

Agradezco a quienes me brindaron su compañía; Rudy Solis y Betzabeth Peñafiel, por su constante apoyo y confianza en cada etapa de este proceso, a Leonardo Viñan, Mauricio Figueroa, Jorge Simbaña y Thania Cacao, por su ánimo e impulso de seguir hasta alcanzar este objetivo.

## **AUTORIZACIÓN DE AUTORÍA INTELECTUAL**

Yo **REYES SÁNCHEZ NAJAH PRISCA**, en calidad de autor del proyecto realizado, sobre “**CARACTERIZACIÓN CITOLÓGICA DEL TEJIDO SANGUÍNEO EN POLLITAS EN CRECIMIENTO.**” para optar el título de **MÉDICA VETERINARIA**, por la presente autorizo a la **UNIVERSIDAD AGRARIA DEL ECUADOR**, hacer uso de todos los contenidos que me pertenecen o parte de los que contienen esta obra, con fines estrictamente académicos o de investigación.

Los derechos que como autor me correspondan, con excepción de la presente autorización, seguirán vigentes a mi favor, de conformidad con lo establecido en los artículos 5, 6, 8; 19 y demás pertinentes de la Ley de Propiedad Intelectual y su Reglamento.

Guayaquil, 19 de Febrero del 2026

---

**REYES SÁNCHEZ NAJAH PRISCA**  
**C.I. 0928489731**

## RESUMEN

El presente estudio tuvo como finalidad caracterizar la citología del tejido sanguíneo en pollitas en crecimiento. La evaluación morfológica de las células sanguíneas constituye una herramienta fundamental para valorar el estado fisiológico y posibles procesos patológicos de las aves. Se obtuvieron 80 muestras de sangre de pollitas con edades entre 12 y 24 semanas, procedentes de ocho unidades de producción avícola de traspatio del cantón Jujan. Las muestras fueron procesadas mediante frotis sanguíneos teñidos con Diff Quick, y la presencia de anemia se determinó a través del método de microhematocrito. Se determinó que 11 aves presentaron anemia (13,75%), y en la totalidad de estos casos se observaron alteraciones morfológicas, correspondiendo el 81,82% a alteraciones eritrocitarias y el 18,18% a alteraciones eritrocitarias y leucocitarias simultáneamente. Se describieron alteraciones en forma y tamaño de la serie roja y blanca, estableciéndose que la alteración de tamaño más frecuente fue la macrocitosis (72,73%). Respecto a las alteraciones de forma (poiquilocitosis), predominó la formación en pilas de monedas o Rouleaux (100%), seguida de Esferocitos (90,91%) y Eccentricitos (81,82%). En la serie blanca, la única alteración identificada fue la presencia de heterófilos tóxicos (18,18%). Las pollitas con mayor frecuencia de alteraciones morfológicas correspondieron a aquellas con edades entre 20 y 24 semanas (6,25%), de línea genética criolla (13,75%) y alimentadas con dietas mixtas a base de balanceado y alimento casero (11,25%). Entre las variables analizadas, únicamente el tipo de dieta presentó una asociación estadísticamente significativa con la presencia de alteraciones morfológicas sanguíneas en pollitas en crecimiento.

**Palabras clave:** Anemia, alteraciones morfológicas, frotis sanguíneo, pollitas en crecimiento, tejido sanguíneo.

## ABSTRACT

The purpose of this study was to characterize the cytology of blood tissue in growing pullets. The morphological evaluation of blood cells is a fundamental tool for assessing the physiological status and possible pathological processes in birds. Eighty blood samples were obtained from pullets aged between 12 and 24 weeks from eight backyard poultry production units in the canton of Jujan. The samples were processed using blood smears stained with Diff Quick, and the presence of anemia was determined using the microhematocrit method. Eleven birds were found to have anemia (13.75%), and morphological alterations were observed in all of these cases, with 81.82% corresponding to erythrocytic alterations and 18.18% to simultaneous erythrocytic and leukocytic alterations. Alterations in the shape and size of the red and white series were described, establishing that the most frequent size alteration was macrocytosis (72.73%). With regard to shape alterations (poikilocytosis), coin-stacking or rouleaux formation predominated (100%), followed by spherocytes (90.91%) and eccentrocytes (81.82%). In the white blood cell series, the only alteration identified was the presence of toxic heterophils (18.18%). The pullets with the highest frequency of morphological alterations were those aged between 20 and 24 weeks (6.25%), of Creole genetic line (13.75%) and fed mixed diets based on feed and homemade food (11.25%). Among the variables analyzed, only the type of diet showed a statistically significant association with the presence of blood morphological alterations in growing pullets.

**Key words:** anemia, morphological alterations, blood smear, growing pullets, blood tissue.

## ÍNDICE GENERAL

<b>1</b>	<b>INTRODUCCIÓN.....</b>	<b>13</b>
1.1	Antecedentes del Problema .....	13
1.2	Planteamiento y Formulación del Problema.....	15
1.2.1	Planteamiento del Problema.....	15
1.3	Justificación de la Investigación .....	17
1.4	Delimitación de la Investigación .....	18
1.5	Formulación del Problema .....	19
1.6	Objetivo General .....	19
1.7	Objetivos Específicos .....	19
1.8	Hipótesis o Idea a Defender.....	19
<b>2</b>	<b>MARCO TEÓRICO.....</b>	<b>20</b>
2.1	Estado del Arte.....	20
2.2	Bases Científicas y Teóricas de la Temática.....	23
2.2.1	Historia del Pollo Doméstico .....	23
2.2.2	Gallinas Ponedoras .....	24
2.2.3	Avicultura en el Ecuador .....	24
2.2.4	Avicultura Traspatio .....	24
2.2.5	Determinación de la Edad en Aves de Traspatio.....	25
2.2.6	Alimentación de Aves de Traspatio .....	26
2.2.7	Línea Genética de Aves de Traspatio.....	26
2.2.8	Hematología .....	27
2.2.9	Sangre .....	27
2.2.10	Hematología Aviar .....	27
2.2.11	Eritrocitos de las Aves .....	28
2.2.12	Morfología de los eritrocitos.....	28
2.2.12.1	Anemia. ....	29
2.2.12.2	Diagnóstico de Anemia por Hematocrito. ....	29
2.2.13	Anormalidades Morfológicas de los Eritrocitos .....	29
2.2.14	Leucocitos de las Aves .....	36
2.2.15	Morfología de los Leucocitos .....	37
2.2.16	Anormalidades Morfológicas de los Leucocitos.....	37
2.2.17	Trombocitos de las Aves .....	39
2.2.18	Morfología de los Trombocitos .....	39

2.2.19 Anormalidades de los Trombocitos.....	39
2.2.20 Volumen de Sangre de las Aves. ....	40
2.2.21 Histología del Tejido Sanguíneo en Aves .....	41
2.2.22 Citología .....	41
2.2.23 Frotis Sanguíneo .....	41
2.2.24 Tinción Diff Quick.....	43
2.3 Marco Legal.....	44
<b>3 MATERIALES Y MÉTODOS.....</b>	<b>47</b>
3.1 Enfoque de la Investigación .....	47
3.1.1 Tipo y Alcance de la Investigación.....	47
3.1.2 Diseño de Investigación.....	47
3.2 Metodología.....	48
3.2.1 Variables.....	48
3.2.2 Matriz de Operacionalización de Variables.....	49
3.2.3 Recolección de Datos.....	50
3.2.4 Población y Muestra .....	53
3.2.5 Análisis Estadístico.....	53
<b>4. RESULTADOS.....</b>	<b>54</b>
4.1. Descripción de Alteraciones Morfológicas en Procesos de Anemia.....	54
4.2. Identificación de las Alteraciones en Forma y Tamaño en Serie Roja y Blanca.....	55
4.3. Determinación de la Frecuencia de Alteraciones Morfológicas de Acuerdo a las Variables Edad, Línea Genética y Alimentación. ....	56
<b>5. DISCUSIÓN .....</b>	<b>59</b>
<b>6. CONCLUSIONES Y RECOMENDACIONES .....</b>	<b>63</b>
6.1. Conclusiones.....	63
6.2. Recomendaciones.....	63
<b>BIBLIOGRAFÍA.....</b>	<b>65</b>
<b>ANEXOS .....</b>	<b>75</b>

**ÍNDICE DE TABLAS**

Tabla 1: Matriz de operacionalización de variables dependientes. ....	49
Tabla 2: Matriz de operacionalización de variables independientes.....	50
Tabla 3: Frecuencia de presentación de anemia en pollitas en crecimiento. ....	54
Tabla 4: Identificación de alteraciones morfológicas en procesos anemia. ....	54
Tabla 5: Identificación de alteraciones morfológicas en eritrocitos y leucocitos...	55
Tabla 6: Descripción de las alteraciones morfológicas de la serie roja y blanca. .	56
Tabla 7: Frecuencia de alteraciones morfológicas de acuerdo a la edad.....	57
Tabla 8: Frecuencia de alteraciones morfológicas de acuerdo a la línea genética. .....	58
Tabla 9: Frecuencia de alteraciones morfológicas de acuerdo a la alimentación.	58

**ÍNDICE DE ANEXOS**

Anexo 1: Identificación de ave mediante marcas en cresta. ....	75
Anexo 2: Retiro de plumas para facilitar la toma de muestra. ....	75
Anexo 3: Identificación de la vena braquial. ....	76
Anexo 4: Asepsia previa a la extracción de sangre. ....	76
Anexo 5: Obtención de muestra sanguínea en ave. ....	77
Anexo 6: Aseguramiento de capilares en centrífuga. ....	77
Anexo 7: Lectura de microhematocrito. ....	78
Anexo 8: Colocación de gota de sangre en portaobjetos rotulado para la preparación de frotis. ....	78
Anexo 9: Aplicación de tinción Diff Quick para diferenciado celular. ....	79
Anexo 10: Observación de frotis bajo microscópico con objetivo de 100X. ....	79
Anexo 11: Dacriocito. ....	80
Anexo 12: Cuerpo de Howell- Jolly. ....	80
Anexo 13: Policromatófilos. ....	80
Anexo 14: Eccentrico. ....	80
Anexo 15: Esferocitos. ....	80
Anexo 16: Heterófilo tóxico. ....	80
Anexo 17: Hipocromasia. ....	80
Anexo 18: Macrocito. ....	80
Anexo 19: Núcleo bilobulado. ....	80
Anexo 20: Queratocito. ....	80
Anexo 21: Roleaux. ....	80

# 1 INTRODUCCIÓN

## 1.1 Antecedentes del Problema

La domesticación de las gallinas, estimada en aproximadamente ocho milenios, se remonta a evidencias arqueológicas halladas en Asia oriental, aunque algunos estudios sugieren que su origen podría ubicarse en zonas del sur de Asia (Garcés & Guerrero, 2022). Gracias a su capacidad de adaptación, estas aves fueron integradas paulatinamente en sistemas de producción domésticos, convirtiéndose en una fuente alimenticia esencial en diversas culturas (Gentile et al., 2024). En Pakistán, la avicultura comercial comenzó a desarrollarse hacia los años sesenta, sin eliminar la importancia de las explotaciones tradicionales, las cuales continúan proporcionando proteínas y generando ingresos familiares (Ahmed et al., 2021). En contraste, en países desarrollados, la eficiencia del sector mejoró sustancialmente debido a innovaciones en áreas como la nutrición, genética y manejo sanitario (Olivero Troise, 2022).

En América Latina, la avicultura ha experimentado una transformación hacia sistemas de alta intensidad, orientados a maximizar la producción; sin embargo, las crecientes inquietudes sobre los impactos ecológicos y las condiciones éticas en la cría de aves han promovido el rescate de modelos más sostenibles, como la avicultura de traspatio (Gentile et al., 2024; Olivero Troise, 2022). Esta modalidad se caracteriza por notables diferencias en la alimentación, el manejo zootécnico y los controles sanitarios, lo que repercute directamente en la productividad y en la prevalencia de enfermedades infecciosas (Ahmed et al., 2021).

En el territorio ecuatoriano, la avicultura ha mostrado un notable avance en las últimas tres décadas, consolidándose como una fuente relevante de proteínas de origen animal, especialmente en comunidades rurales de la sierra, donde cumple un papel crucial en la seguridad alimentaria (Toalombo Vargas et al., 2024). Sin embargo, el sistema de producción en traspatio aún enfrenta desafíos estructurales y sanitarios, dado que comúnmente opera sin conocimientos técnicos especializados, con instalaciones improvisadas y una dieta basada en el pastoreo (Toapanta et al., 2019). Aunque esta práctica promueve cierta calidad de vida para las aves por su movilidad, la interacción constante con otras especies incrementa el riesgo sanitario, sobre todo cuando no se implementan medidas veterinarias

eficaces para prevenir brotes infecciosos que afectan el rendimiento productivo (Hortúa-López et al., 2021).

El análisis morfológico de las células sanguíneas representa una herramienta clave para evaluar el estado fisiológico, inmunitario y nutricional de las aves, además de permitir la detección de posibles trastornos patológicos. En aves criollas de traspatio, dichas características pueden diferir notablemente respecto a las de especies comerciales, lo que subraya la importancia de contar con parámetros hematológicos específicos. En este sentido, Doley et al. (2023) llevaron a cabo un estudio detallado en gallinas Zoar, Aseel y Rhode Island Red utilizando microscopía electrónica, evidenciando eritrocitos elípticos con núcleos densos, así como alteraciones estructurales en leucocitos y trombocitos, lo que contribuye significativamente al diagnóstico en contextos rurales.

Mediante el uso de microscopía óptica y tinciones específicas, Doley et al., (2024) demostraron que las gallinas indígenas presentan eritrocitos maduros con morfología elíptica y células precursoras de forma ovalada, ambas con núcleos definidos. Estos hallazgos resultan esenciales para diferenciar células sanguíneas normales de aquellas con alteraciones, proporcionando una base fundamental para estudios hematológicos en aves criadas en sistemas no intensivos.

Según Bojarski et al. (2022), la presencia de cadmio provoca alteraciones notables en la morfología de los eritrocitos de pollos recién nacidos, evidenciándose cambios en tamaño y forma. Estas modificaciones, consecuencia del estrés oxidativo, subrayan el papel crucial de los eritrocitos como biomarcadores sensibles para detectar la influencia de contaminantes ambientales.

Kolesnik et al. (2024) identificaron cambios morfológicos en eritrocitos de pollos de engorde relacionados con su desarrollo etario, destacando un incremento gradual de eritroblastos y células con signos degenerativos a medida que las aves envejecen. Estos hallazgos evidencian que la maduración influye significativamente en la estructura celular, lo que resulta esencial para una correcta interpretación de los análisis hematológicos en aves jóvenes.

Soulsbury et al. (2021) demostraron que la morfología de los eritrocitos, en particular su tamaño y forma, está estrechamente vinculada con el metabolismo y el estilo de vida de las aves, observando que aquellas con mayor actividad presentan eritrocitos elongados que facilitan un transporte de oxígeno más eficiente. En el caso de las aves criadas en traspatio, la diversidad en su nivel de

actividad y las condiciones ambientales pueden inducir adaptaciones morfológicas notables.

En Brasil, Ribeiro et al. (2024) desarrollaron una escala de valoración morfológica en extendidos sanguíneos teñidos con Giemsa, diseñada para identificar y graduar alteraciones en heterófilos y linfocitos, lo que facilita una evaluación diagnóstica más detallada. Por su parte, Madej et al. (2024), en Polonia, evidenciaron que la nutrición temprana tras la eclosión influye directamente en variables hematológicas, como la relación heterófilos-linfocitos, destacando el impacto de esta fase en la salud del ave. En Irak, Almremdhhy et al., (2024) comprobaron que la exposición a micotoxinas ocasiona cambios visibles en el frotis sanguíneo, reforzando su utilidad para identificar alteraciones inmunológicas y deficiencias nutricionales.

Sin embargo, la investigación sobre la morfología tejido sanguíneo en pollitas en desarrollo bajo estas condiciones es escasa, dado que la mayoría de los estudios se centran en aves de producción intensiva, lo que limita el conocimiento hematológico de poblaciones rurales y dificulta el diagnóstico veterinario especializado. Por ello, esta investigación busca identificar y cuantificar las alteraciones morfológicas sanguíneas en pollitas de traspatio mediante citología para establecer parámetros de referencia que optimicen el diagnóstico clínico y contribuyan a mejorar las prácticas de manejo sanitario en la avicultura rural.

## **1.2 Planteamiento y Formulación del Problema**

### **1.2.1 Planteamiento del Problema**

La medicina diagnóstica en aves enfrenta retos considerables debido a la carencia de parámetros hematológicos específicos para cada especie y subespecie, lo que dificulta la precisión en diagnósticos y la efectividad de tratamientos, especialmente en zonas rurales (Pineda-Leyva et al., 2015). En contraste con la hematología mamífera, que se encuentra bien establecida, el estudio de variables sanguíneas en aves está en sus etapas iniciales y comienza a consolidarse como un área de interés en la investigación científica (Avilez Colón et al., 2015). Esta deficiencia limita el progreso clínico y la mejora en el manejo veterinario de diferentes poblaciones avícolas.

En sistemas de crianza traspatio, las aves frecuentemente presentan enfermedades subclínicas que dificultan su diagnóstico precoz y tratamiento eficaz. Al desarrollarse en ambientes abiertos con supervisión sanitaria limitada, estas aves están expuestas a la interacción con fauna silvestre y vectores de múltiples enfermedades. Además, la carencia de conocimientos técnicos por parte de los criadores eleva la probabilidad de pérdidas económicas, ya que muchas patologías se originan por deficiencias nutricionales, fallos en bioseguridad o ausencia de protocolos de manejo adecuados.

Entre las enfermedades más prevalentes se encuentran anemia por déficit mineral, infecciones virales como la anemia infecciosa aviar, trastornos eritropoyéticos, leucosis viral, hemoparasitosis, infestaciones por ectoparásitos como el ácaro rojo y toxicidad por micotoxinas, las cuales afectan la productividad y pueden ocasionar mortalidades superiores al 20%, representando un riesgo tanto para producciones industriales como familiares (Borodin et al., 2022).

Las aves de traspatio tienen un rol esencial en la seguridad alimentaria y economía rural, aportando una fuente accesible de proteínas y recursos monetarios. No obstante, la variabilidad en sus condiciones de crianza, principalmente en términos sanitarios y nutricionales, repercute en su estado de salud y calidad hematológica. La evaluación morfológica del tejido sanguíneo mediante métodos como el frotis sanguíneo constituye una herramienta diagnóstica eficaz para detectar alteraciones fisiológicas, nutricionales o patológicas. Sin embargo, la mayoría de las investigaciones se concentran en aves comerciales, dejando un vacío importante en el conocimiento sobre poblaciones rurales.

Durante el desarrollo, las pollas experimentan transformaciones fisiológicas que pueden alterar la morfología eritrocitaria, leucocitaria y plaquetaria, evidenciándose en cambios de tamaño, forma y estructura celular. Factores como alimentación inadecuada, estrés ambiental, exposición a agentes infecciosos o tóxicos y manejo deficiente pueden provocar estas modificaciones, las cuales suelen pasar inadvertidas en ausencia de parámetros de referencia específicos. A pesar de que existen técnicas diagnósticas simples y económicas, su uso en aves de traspatio ha sido limitado.

La ausencia de estándares morfológicos ajustados a las condiciones particulares de aves en crecimiento en sistemas traspatio dificulta la labor veterinaria, especialmente en zonas rurales con recursos restringidos. Esta

limitación afecta la detección temprana de enfermedades y la implementación de estrategias preventivas adecuadas. Por ello, resulta fundamental desarrollar investigaciones sistemáticas que permitan caracterizar las alteraciones del tejido sanguíneo en estas aves, generando datos clave que fortalezcan el diagnóstico clínico y optimicen el manejo sanitario en la avicultura de pequeña escala.

### **1.3 Justificación de la Investigación**

La caracterización citológica del tejido sanguíneo de pollitas en crecimiento criadas en sistemas de traspatio es un campo poco explorado, lo que representa una limitación importante para la medicina veterinaria aviar en áreas rurales. Este tipo de estudio resulta esencial para analizar de manera integral el estado de las células sanguíneas de las aves, facilitando la detección temprana y prevención de enfermedades que afectan la productividad. Además, el análisis detallado de la morfología celular según la etapa de desarrollo es crucial para proporcionar diagnósticos precisos y mejorar las prácticas de manejo, especialmente en aspectos nutricionales, contribuyendo al bienestar y desempeño óptimo de las aves.

La hematología aviar representa una herramienta diagnóstica crucial para la detección de deficiencias nutricionales, como las anemias por carencias minerales, que alteran significativamente la morfología celular. Mediante un análisis minucioso de las características morfológicas de los eritrocitos, leucocitos y plaquetas, es posible identificar de manera temprana diversas patologías, aportando un soporte clínico sólido para la toma de decisiones veterinarias informadas. La generación de valores de referencia específicos para aves criadas en sistemas de traspatio facilitará la creación de parámetros comparativos adecuados, permitiendo a los profesionales del sector realizar evaluaciones más precisas y optimizar el manejo sanitario de estas poblaciones rurales.

Para esta investigación se aplicó la técnica de frotis sanguíneo con la tinción rápida Diff Quick, que permite una observación detallada y precisa de las células bajo microscopio, facilitando su clasificación y análisis morfológico. Este método, reconocido por su simplicidad y confiabilidad, es especialmente adecuado para contextos rurales donde las herramientas diagnósticas sofisticadas son escasas. Así, se garantiza un examen eficiente y riguroso, contribuyendo significativamente a la valoración clínica de las muestras en condiciones con recursos limitados, lo

que resulta fundamental para la detección y diagnóstico oportuno en poblaciones avícolas en zonas de difícil acceso.

Dado el papel fundamental que desempeñan las aves de traspatio en el ámbito socioeconómico de las comunidades rurales, junto con las marcadas diferencias en condiciones ambientales y prácticas de manejo respecto a las aves comerciales, es indispensable contar con parámetros hematológicos específicos que representen con exactitud estas particularidades. La presente investigación contribuye con una descripción detallada y actualizada de las modificaciones eritrocitarias y leucocitarias de pollitas en crecimiento de traspatio, fortaleciendo el conocimiento en hematología veterinaria y estableciendo una base sólida para futuros estudios enfocados en la salud, la nutrición y el manejo de las aves criollas, facilitando así la mejora en el cuidado y productividad de estas poblaciones avícolas.

Los resultados obtenidos facilitaron la identificación temprana de alteraciones sanguíneas que pueden estar asociadas a procesos infecciosos o carencias nutricionales, permitiendo la implementación de intervenciones sanitarias oportunas que contribuyan a mejorar la productividad y el bienestar de las aves en sistemas de traspatio. De este modo, el estudio no solo fortalece la salud aviar, sino que también impulsa la seguridad alimentaria y el desarrollo económico en las comunidades rurales donde la avicultura de pequeña escala representa un componente esencial. Esta investigación, por tanto, genera un impacto positivo tanto en el ámbito veterinario como en el bienestar social y económico de dichas poblaciones.

#### **1.4 Delimitación de la Investigación**

- **Espacio:** 8 Predios de producción a baja escala de pollitas de traspatio en crecimiento en el cantón Jujan de la Provincia del Guayas
- **Tiempo:** fue de dos meses, entre septiembre y octubre del 2025.
- **Población:** Los predios de crianza de aves traspatio que contaban con pollitas en crecimiento.

## **1.5 Formulación del Problema**

¿Qué alteraciones morfológicas de las células sanguíneas en pollitas pueden evidenciar alteraciones en su salud?

## **1.6 Objetivo General**

Caracterizar la citología del tejido sanguíneo en pollitas en crecimiento.

## **1.7 Objetivos Específicos**

- Describir alteraciones morfológicas en procesos de anemia.
- Identificar las alteraciones en forma y tamaño en serie roja y blanca
- Determinar la frecuencia de alteraciones morfológicas de acuerdo a las variables edad, línea genética y alimentación.

## **1.8 Hipótesis o Idea a Defender**

Existe la presencia de alteraciones morfológicas en las células sanguíneas de pollas en crecimiento.

## 2 MARCO TEÓRICO

### 2.1 Estado del Arte

Kolesnik et al. (2020) analizaron el desarrollo inicial postnatal de precursores eritroides y eritrocitos maduros en pollos broiler, identificando diferentes etapas de eritroblastos a través de métodos histológicos que destacaron alteraciones en su morfología, tamaño y cromatismo, además de revelar una intensa actividad mitótica característica de la eritropoyesis en aves. Por otro lado, Abdelhamid et al. (2024) evaluaron el impacto del envejecimiento en aves reproductoras de razas pesadas, observando modificaciones significativas en indicadores hematológicos como la concentración de hemoglobina, el volumen corpuscular medio y la capacidad inmunitaria, mientras que el recuento de eritrocitos permaneció sin cambios notables.

Sánchez-Torres et al. (2021) analizaron diferencias en parámetros hematológicos entre aves silvestres y domésticas, observando que dichas alteraciones dependen de factores como la especie, el sexo, la dieta, el entorno y la altitud. Además, señalaron que el número de eritrocitos se relaciona directamente con la capacidad para transportar oxígeno, adaptándose a las demandas metabólicas y condiciones ambientales. En un estudio epidemiológico, Mocha Criollo & Recto Gonzalez (2022) evaluaron la anemia infecciosa aviar en aves de traspatio en Cotopaxi, identificando indicadores hematológicos típicos de anemia y mostrando alteraciones en la hematopoyesis de los animales infectados, lo que resalta la complejidad clínica y productiva en poblaciones no vacunadas.

Chacón Marcheco et al. (2024) evaluaron el perfil hematológico de gallinas criollas ecuatorianas bajo sistemas tradicionales, determinando que los parámetros se encontraban dentro de rangos normales y sin diferencias significativas entre sexos, lo que sugiere una óptima adaptación a su ambiente. Sin embargo, detectaron una leve hipocromía que podría estar vinculada a deficiencias nutricionales o a la presencia de parasitosis. Paralelamente, Landinez-Álvarez et al. (2024) identificaron una prevalencia del 10,08 % de hemoparásitos en aves silvestres de Colombia, destacando principalmente *Haemoproteus sp.* y microfilarias, además de observar alteraciones morfológicas en eritrocitos y un aumento de eosinófilos en casos de microfilariasis.

Franzini et al. (2022) evaluaron cómo el estrés térmico y las condiciones de manejo previas al sacrificio afectan los parámetros hematológicos en aves, evidenciando que factores como temperaturas elevadas, transporte prolongado y ayuno provocan una disminución significativa en los niveles de hemoglobina y hematocrito. Asimismo, estas condiciones inducen la activación del eje hipotálamo-hipófisis-adrenal (HHA), generando inmunosupresión, reducción de peso y retraso en el crecimiento.

En los últimos cinco años, diversas investigaciones se han enfocado en el estudio morfológico de las células sanguíneas, principalmente de los eritrocitos, en aves de traspatio y especies relacionadas, aportando datos fundamentales para el diagnóstico y monitoreo sanitario en estos sistemas. Doley et al. (2023) llevaron a cabo un análisis ultraestructural en gallinas criollas bajo condiciones de traspatio, identificando eritrocitos con forma elíptica y núcleos densamente compactados, lo que favorece la elaboración de parámetros hematológicos específicos para estas aves y fortalece la precisión en la evaluación clínica y el manejo sanitario de estas poblaciones.

Por su parte, Doley et al., (2024) mediante técnicas de microscopía óptica y tinciones citohistoquímicas, confirmaron las características normales de eritrocitos maduros e inmaduros en gallinas indígenas, proporcionando una base para la detección de alteraciones celulares asociadas a procesos patológicos o carenciales.

Bojarski et al. (2022) evidenciaron que la presencia de cadmio durante el desarrollo embrionario induce modificaciones significativas en la forma y tamaño de los eritrocitos en pollos recién nacidos, lo que refleja daños asociados al estrés oxidativo y la toxicidad ambiental. Estos hallazgos resaltan la utilidad de la morfología eritrocitaria como un indicador sensible para detectar la influencia de contaminantes en el desarrollo aviar.

Kolesnik et al. (2024) demostraron que, en pollos de engorde, el aumento de la edad está ligado a una mayor presencia de eritroblastos y células degenerativas en la serie roja, lo que subraya la necesidad de considerar la etapa de desarrollo al interpretar los parámetros hematológicos. Este descubrimiento enfatiza que una evaluación precisa de los resultados debe tomar en cuenta la madurez del ave, ya que las alteraciones celulares reflejan procesos fisiológicos normales durante el

crecimiento. Así, la adecuada contextualización resulta fundamental para optimizar el diagnóstico clínico y el manejo sanitario en la producción avícola.

Soulsbury et al. (2021) examinaron la variabilidad morfológica de los eritrocitos desde una perspectiva funcional y adaptativa, vinculándola con la tasa metabólica y los hábitos de vida de las aves. Identificaron que las especies con mayores demandas energéticas presentan eritrocitos más pequeños y alargados, optimizando así el transporte de oxígeno. Este descubrimiento es fundamental para comprender las modificaciones eritrocitarias en aves de traspatio, cuyas diversas formas de vida pueden influir en estas adaptaciones celulares.

En un estudio, Lema Vera (2020) analizó las modificaciones morfológicas de los eritrocitos en pollos de engorde aparentemente saludables criados en zonas de altitud en el cantón Paute, Ecuador. A través de frotis sanguíneos y la tinción Diff-Quick, evaluó 200 ejemplares, identificando diversas anomalías celulares. Entre las alteraciones más frecuentes destacaron la formación de Rouleaux en hembras y la aparición de Dacriocitos en machos, así como Eccentricocitos, Esferocitos, Queratocitos y cuerpos de Howell-Jolly. Este trabajo enfatiza el papel de la altitud y el estrés durante el manejo en la modificación eritrocitaria, subrayando la importancia de establecer referencias hematológicas específicas para diferentes condiciones ambientales y sistemas de producción, contribuyendo al estudio en aves de traspatio.

En Brasil, Ribeiro et al. (2024) diseñaron una escala de evaluación para identificar alteraciones morfológicas en linfocitos y heterófilos de pollos de engorde, utilizando frotis sanguíneos coloreados con Giemsa. El sistema clasifica los cambios desde leves, como núcleos poco segmentados o gránulos irregulares, hasta severos, como cromatina dispersa o vacuolización, ofreciendo una herramienta objetiva y reproducible para cuantificar el daño celular y mejorar el diagnóstico hematológico.

Doley et al. (2024), en una investigación realizada en la India, examinaron la morfología y las reacciones citohistoquímicas de células sanguíneas en pollos criollos de la variedad Zoar. Observaron eritrocitos maduros con forma alargada y precursores de contorno ovalado. Asimismo, identificaron respuestas diferenciales en heterófilos, eosinófilos, basófilos y trombocitos frente a tinciones como PAS, SBB, fosfatasa alcalina y azul de toluidina, lo cual permitió distinguirlas con mayor

precisión y sentó bases diagnósticas útiles para caracterizar leucocitos y plaquetas en aves en desarrollo.

Madej et al. (2024) investigaron cómo la alimentación temprana tras la eclosión influye en parámetros hematológicos y bioquímicos en pollos de engorde, identificando diferencias significativas en hemoglobina, hematocrito y la relación heterófilos/linfocitos entre aves alimentadas de inmediato y con retraso. Estos hallazgos evidencian modificaciones morfológicas y funcionales en la sangre, destacando la relevancia de la etapa inicial en la evaluación del tejido sanguíneo.

En Irak, Almremdhy et al. (2024) evidenciaron que la exposición a micotoxinas provoca una reducción significativa en hemoglobina, hematocrito, eritrocitos y leucocitos en pollos, acompañada de alteraciones morfológicas detectadas en frotis sanguíneos. Estos hallazgos subrayan la importancia de combinar datos cuantitativos y cualitativos para identificar efectos inmunotóxicos y nutricionales en aves de manera precisa y confiable.

## **2.2 Bases Científicas y Teóricas de la Temática**

### **2.2.1 *Historia del Pollo Doméstico***

Desde tiempos prehistóricos, las aves han sido objeto de interés humano, principalmente por su valor como fuente proteica. Su dispersión global se intensificó tras la extinción de los dinosaurios, aunque posteriormente su población declinó debido al incremento de mamíferos, especialmente humanos, quienes las consideraban presas accesibles, afectando así su rol en la cadena trófica (Piccolo et al., 2025).

Esta interacción temprana entre aves y humanos estuvo fundamentalmente vinculada al aprovechamiento alimenticio. Los restos más antiguos de pollos domesticados provienen de sitios en China datados alrededor del 5400 a.C., posterior a la domesticación de perros, gatos, ovejas, cerdos, cabras y vacas, pero anterior a la del caballo o burro (Barber et al., 2017). Durante el Neolítico, con el avance en la agricultura y domesticación animal, se estableció un estilo de vida sedentario (Piccolo et al., 2025).

La evidencia genética señala que los pollos modernos descienden del gallo salvaje, perteneciente a cuatro especies distintas, aunque la contribución exacta de cada una aún genera debate (Barber et al., 2017). En la época del Imperio Romano,

la agricultura alcanzó un alto grado técnico y productivo, donde la cría de aves domésticas evidenció rendimientos que en ocasiones igualaban o superaban a los de razas actuales (Wood-Gush, 1959), evidenciando un manejo animal avanzado y una selección dirigida a optimizar las cualidades productivas de las aves.

### **2.2.2 Gallinas Ponedoras**

Las gallinas ponedoras son aves seleccionadas específicamente para la producción eficiente de huevos destinados tanto al consumo humano como a la venta. Su genética está orientada a garantizar una alta producción con huevos de tamaño uniforme. Para optimizar su desempeño productivo, es crucial que al inicio de la postura estas aves presenten un peso corporal uniforme y dentro de los rangos establecidos. Asimismo, las pollitas deben contar con un sistema óseo robusto, desarrollo muscular adecuado y una composición corporal balanceada, evitando el exceso de grasa, factores que resultan determinantes para alcanzar su máximo potencial productivo (Ministerio de Agricultura y Ganadería, 2016).

### **2.2.3 Avicultura en el Ecuador**

Durante las últimas tres décadas, la avicultura en Ecuador ha mostrado un desarrollo significativo, posicionándose como una de las actividades más activas del sector agropecuario, gracias a la creciente demanda de sus productos en diversos niveles socioeconómicos. Paralelamente, esta industria ha expandido su comercialización hacia mercados en zonas fronterizas. Su funcionamiento corresponde a un sistema agroindustrial integrado, en el cual la producción agrícola de cultivos como arroz, soya y maíz provee las materias primas fundamentales para la formulación de alimentos balanceados, que a su vez cubren los requerimientos nutricionales de la avicultura dedicada a la obtención de carne y huevos (Vargas González, 2015).

### **2.2.4 Avicultura Traspatio**

En Ecuador, la avicultura ha mostrado un desarrollo considerable, impulsado por la creciente demanda de sus productos en el mercado. La crianza de gallinas en traspatio, una actividad tradicional realizada principalmente por mujeres, juega

un papel crucial en la generación de ingresos y en la garantía de la seguridad alimentaria de muchas familias (Lazo Sánchez, 2024).

Este tipo de avicultura familiar representa un apoyo económico para las zonas rurales y abarca también la crianza de aves de raza, ya sea para concursos o por interés especializado. A pesar de su valor económico, esta actividad carece de la complejidad y organización propia de la avicultura industrial, y su práctica ha disminuido considerablemente, concentrándose en un número reducido de personas (Vargas González, 2015).

### **2.2.5 Determinación de la Edad en Aves de Traspatio**

El proceso de recambio del plumaje en pollitas entre las 8 y 20 semanas de edad sigue una secuencia claramente establecida. Durante este periodo, las remeras secundarias, en especial la primera y segunda, muestran un desarrollo más lento en comparación con las demás, lo que retrasa su muda. Alrededor de la octava semana, la muda de las primarias suele llegar hasta la cuarta pluma y, en el caso de las secundarias, hasta la sexta. Para la semana doce, el reemplazo alcanza la séptima primaria y entre la duodécima y decimotercera secundaria. A las dieciséis semanas, la sustitución de las primarias se extiende hasta la octava y parcialmente la novena, mientras que en el brazo puede avanzar hasta la decimocuarta secundaria o incluso afectar a las más tardías, como la primera y segunda (Muñoz, 1969).

Al alcanzar las veinte semanas de edad, se observa la sustitución completa de la novena primaria y, en ciertos casos, también de la décima, lo que marca el inicio de un nuevo ciclo de muda en las remeras de la mano. Para este momento, la renovación de las secundarias está prácticamente finalizada, quedando en proceso únicamente la primera y segunda, siendo esta última visiblemente desarrollada. A las veinticuatro semanas, la novena primaria se encuentra completamente reemplazada y, ocasionalmente, también la décima; además, puede observarse una segunda muda que alcanza hasta la tercera primaria. En las secundarias, se renueva la primera y, en algunos casos, se inicia un segundo recambio en la tercera y cuarta. Un indicador complementario de edad es el inicio de la postura, que generalmente ocurre entre las semanas 20 y 22 (Muñoz, 1969).

### **2.2.6 Alimentación de Aves de Traspatio**

La nutrición de las aves de traspatio puede basarse en alimentos balanceados comerciales, formulaciones caseras o combinaciones de ambas, según la etapa de desarrollo y el objetivo productivo. Las dietas equilibradas, enriquecidas con premezclas de vitaminas y minerales, son fundamentales para prevenir carencias nutricionales y maximizar la producción. También es común complementar la ración con insumos disponibles en el hogar o el entorno, como granos, restos de vegetales e insectos. Este enfoque integral favorece la salud general y mejora la producción de carne y huevos (Guerra Moraga, 2021; Sato, 2020). La FAO sugiere elaborar balanceados caseros utilizando recursos locales para asegurar una adecuada calidad nutricional (López, 2009).

### **2.2.7 Línea Genética de Aves de Traspatio**

Según lo expuesto por Alvarado Chimbo (2018), en los sistemas de traspatio familiar se crían diversas razas de gallinas con fines productivos definidos:

- En cuanto a la producción de huevos, destacan las líneas Leghorn, Lohmann, Hy-Line, De Kalb y Shaver, valoradas por su elevada tasa de postura y eficiencia en la conversión alimenticia. Para la obtención de carne, son frecuentes razas como Hubbard, Arbor Acres, Indian River y Cobb500, seleccionadas por su rápido crecimiento y óptimo rendimiento cárnico. También se encuentran razas de doble propósito, aptas para carne y huevo, entre ellas Rhode Island, New Hampshire, Sussex, Plymouth Rock, Orpington y Wyandotte, conocidas por su adaptabilidad y versatilidad en sistemas familiares.
- Por otro lado, las gallinas criollas, si bien tienen un rendimiento menor en términos de carne y postura en comparación con las razas especializadas, se distinguen por su alta adaptación a condiciones rurales, resistencia frente a enfermedades y aprovechamiento de recursos locales como desechos domésticos o vegetales. Estas aves, producto de un largo proceso de selección natural, han desarrollado una notable tolerancia a variaciones ambientales, lo que les permite prosperar en contextos adversos. Además,

su diversidad genética constituye un valioso reservorio biológico, relevante desde perspectivas productivas, sociales, culturales y de conservación.

### **2.2.8 Hematología**

La hematología desempeña un papel esencial en el diagnóstico y monitoreo de diversas patologías, experimentando un notable progreso en los últimos años gracias al reconocimiento creciente del laboratorio como complemento indispensable del diagnóstico clínico. Entre los métodos disponibles, el hemograma se destaca por su eficacia para detectar y supervisar alteraciones patológicas, ofreciendo una valiosa herramienta diagnóstica. Su principal ventaja radica en ser un procedimiento mínimamente invasivo, que permite identificar anomalías anatomofisiológicas que en muchas ocasiones no serían evidentes mediante otras técnicas diagnósticas (Arauz et al., 2020).

### **2.2.9 Sangre**

La sangre en aves está compuesta por plasma y diversos elementos celulares, como eritrocitos, leucocitos y trombocitos. Contrariamente a los mamíferos, los eritrocitos aviares poseen núcleo, mitocondrias y otros orgánulos celulares. Asimismo, los trombocitos desempeñan funciones semejantes a las plaquetas, aunque también presentan núcleo y estructuras específicas. Las principales funciones de la sangre incluyen el transporte eficiente de oxígeno, dióxido de carbono y nutrientes, esenciales para el vuelo, además de su rol en la defensa inmunitaria mediante leucocitos y anticuerpos, así como en la coagulación tras lesiones vasculares. Cabe destacar que el plasma de las aves contiene una concentración de glucosa superior a la de los mamíferos (Scanes, 2022).

### **2.2.10 Hematología Aviar**

La hematología constituye una herramienta diagnóstica clave en la medicina aviar, ya que permite valorar de manera objetiva el estado fisiológico del ave, monitorear la evolución de enfermedades y determinar la eficacia terapéutica. Para ello, es fundamental que el profesional veterinario cuente con conocimientos sólidos en técnicas de muestreo sanguíneo, identificación morfológica de células y análisis detallado del hemograma, adaptado a las particularidades de cada especie. Tanto

los eritrocitos como los leucocitos pueden ser examinados mediante procedimientos manuales o automatizados, según la disponibilidad y el contexto clínico (Jones, 2015b).

### **2.2.11 Eritrocitos de las Aves**

En las aves, los eritrocitos se caracterizan por ser células ovaladas que contienen un núcleo central, elíptico y dispuesto longitudinalmente, lo que marca una diferencia estructural notable respecto a los glóbulos rojos de los mamíferos (Anderson et al., 2018; Bhattacharjee, 2023).

Estas células no solo intervienen en el transporte de oxígeno y dióxido de carbono, sino que también participan en funciones inmunológicas y en el mantenimiento del equilibrio ácido-base, gracias a su capacidad para tamponar iones hidrógeno. Además, poseen mitocondrias activas, lo que les permite desarrollar actividades metabólicas sin inducir altos niveles de estrés oxidativo. La vida útil de los eritrocitos en aves varía según la especie, oscilando entre 28 y 45 días (Campbell, 2015; Clark et al., 2009; Jones, 2015b; Vilalta Solé, 2021b).

### **2.2.12 Morfología de los eritrocitos**

El análisis morfológico de las células sanguíneas constituye un componente fundamental en el diagnóstico hematológico, siendo especialmente relevante en la caracterización de los eritrocitos, cuya estructura puede reflejar alteraciones asociadas a trastornos hematológicos de origen primario o secundario. Aunque los métodos automatizados han avanzado considerablemente, la observación directa de la morfología celular sigue siendo una técnica insustituible en el laboratorio clínico. Los eritrocitos se originan a partir de células madre hematopoyéticas localizadas en la médula ósea, donde, a través del linaje mieloide, atraviesan diversas fases de maduración, desde pronormoblastos hasta normoblastos ortocromáticos, culminando como reticulocitos y, finalmente, como eritrocitos maduros, observables mediante frotis periférico (Adewoyin et al., 2019).

### **2.2.12.1 Anemia.**

La anemia es una alteración hematológica caracterizada por la disminución de la masa eritrocitaria y del hematocrito, lo que compromete el transporte adecuado de oxígeno, pudiendo originarse por hemorragias, destrucción acelerada de eritrocitos o una eritropoyesis insuficiente (Vilalta Solé, 2021a).

### **2.2.12.2 Diagnóstico de Anemia por Hematocrito.**

Los valores del hematocrito en pollos presentan variaciones en función del sistema productivo y la edad del ave; de manera global, se han descrito intervalos comprendidos entre 23,7 y 46,7 % para la población general. En el caso de los pollos de engorde, los rangos se ubican entre 23,7 y 38,2 % en distintas etapas de crecimiento, mientras que en aves próximas a la edad de comercialización (42–49 días) se sitúan aproximadamente entre 25 y 34,6 %. Por su parte, en gallinas ponedoras se consideran fisiológicos valores que oscilan entre 27 y 37 %. Las aves que presentan cifras inferiores a estos límites de referencia son clasificadas como anémicas, debido a la reducción de su capacidad de transporte de oxígeno (Wang et al., 2020).

### **2.2.13 Anormalidades Morfológicas de los Eritrocitos**

Las alteraciones estructurales o funcionales que afectan a los eritrocitos se pueden dividir, atendiendo a su etiología, en trastornos hereditarios o adquiridos, y dependiendo de su localización, en defectos intrínsecos o extrínsecos. Las alteraciones intrínsecas suelen estar relacionadas con mutaciones genéticas que afectan la membrana celular, el metabolismo eritrocitario, la eritropoyesis o la síntesis y funcionalidad de la hemoglobina. En cambio, los defectos extrínsecos se originan por influencias externas al eritrocito, como patologías hepáticas, renales, inmunológicas o sistémicas, que inciden indirectamente en su forma o cantidad. Ambas clases de anomalías pueden detectarse mediante estudios hematológicos, siendo fundamentales para el diagnóstico clínico (Boldú & Molina, 2019).

Durante la evaluación microscópica del frotis sanguíneo, resulta fundamental analizar características como el tamaño, la morfología, la coloración, la estructura nuclear y la posible presencia de inclusiones en los eritrocitos. La identificación de alteraciones en la policromasia, anisocitosis o poiquilocitosis permite valorar la

actividad eritropoyética. Estas alteraciones, cuando son leves, se consideran fisiológicas, ya que reflejan la coexistencia de glóbulos rojos en distintas fases de maduración (Capitelli & Crosta, 2013)

#### **2.2.13.1 Policromatófilos.**

En especies del orden Psittaciformes, se ha determinado que es fisiológica la presencia de policromatófilos en un rango que oscila entre el 0,41 % y el 6,78 % del total de eritrocitos (Capitelli & Crosta, 2013). No obstante, una elevación considerable de estas células, especialmente cuando se observan más de 30 por campo en un aumento de 1000x, puede sugerir una respuesta regenerativa intensa. Este incremento suele estar asociado a condiciones como anemia, intoxicación por plomo o estados de anoxia, incluso en ausencia de anemia evidente, lo cual se manifiesta mediante una policromasia pronunciada (Jones, 2015b; Mitchell & Johns, 2008).

#### **2.2.13.2 Hipocromasia.**

La hipocromasia, definida por una palidez acentuada en el citoplasma de los eritrocitos, puede reflejar diversas alteraciones fisiopatológicas. Entre las causas más frecuentes se encuentran la anemia con pobre regeneración, la deficiencia de hierro y los procesos inflamatorios crónicos. En estos últimos, se produce una redistribución del hierro corporal que limita su disponibilidad para la eritropoyesis, generando una carencia funcional. Asimismo, hemorragias agudas o deficiencias nutricionales graves pueden inducir una verdadera depleción de hierro, desencadenando anemias no regenerativas. También se ha documentado la presencia de hipocromasia en casos de intoxicación por metales pesados, como plomo o zinc (Jones, 2015b; Mitchell & Johns, 2008).

En las especies pertenecientes al orden Anseriformes, la identificación de procesos inflamatorios mediante el leucograma puede resultar limitada; por ello, la hipocromasia se convierte en un marcador hematológico clave para la detección precoz de afecciones infecciosas (García Vila, 2013).

### **2.2.13.3 Anisocitosis.**

En aves, es posible observar ocasionalmente alteraciones en el tamaño de los eritrocitos al examinar frotis sanguíneos periféricos. Una leve anisocitosis suele considerarse fisiológica y carece de relevancia clínica. No obstante, mediante técnicas automatizadas, es posible cuantificar esta variación utilizando el parámetro RDW% (Red Cell Distribution Width), que refleja la heterogeneidad en el tamaño eritrocitario o el volumen corpuscular medio. Este valor puede fluctuar según la edad del ave o entre laboratorios. En psitácidos, se considera normal un RDW% entre 10 % y 11 %; cifras más elevadas indican anisocitosis aumentada. Formas graves se asocian con anemias regenerativas, diseritropoyesis o intoxicaciones por hidrocarburos en aves marinas (Mitchell & Johns, 2008).

### **2.2.13.4 Poiquilocitosis.**

Los eritrocitos que presentan alteraciones morfológicas en su contorno son denominados poiquilocitos, y su estructura irregular los hace más propensos a sufrir lesiones, lo que reduce su tiempo de vida circulante. Estas células pueden adoptar formas redondeadas, alargadas o irregulares. Asimismo, el núcleo puede mostrar alteraciones en su forma, número, localización e incluso estar ausente; en este último caso se habla de eritroplastidios. La presencia de eritrocitos redondos con núcleos ovalados sugiere una maduración desincronizada, común en cuadros de eritropoyesis acelerada. En cambio, los eritrocitos binucleados suelen reflejar un proceso de producción anómala vinculado a inflamaciones o neoplasias crónicas de curso severo (Jones, 2015b).

La presencia de poiquilocitosis, junto con eritrocitos de forma fusiforme y alteraciones nucleares, ha sido documentada en cuadros de intoxicación por zinc, los cuales generan anemia hemolítica y se asocian con un pronóstico desfavorable (Mitchell & Johns, 2008). Este hallazgo suele reflejar una disfunción eritrocitaria significativa (Capitelli & Crosta, 2013).

#### **2.2.13.4.1 Drepanocitos.**

El Drepanocito, también conocido como eritrocito falciforme, presenta una morfología elongada con extremos puntiagudos que recuerdan a una media luna. Esta forma anormal se origina por la polimerización defectuosa de una variante

anómala de hemoglobina, fenómeno desencadenado por factores como hipoxia, acidosis, deshidratación intracelular y alteraciones enzimáticas internas. Es característico de la anemia falciforme, una hemoglobinopatía causada por una mutación puntual en el gen que codifica la cadena beta de la hemoglobina. La formación de estos eritrocitos está modulada por variables fisiológicas, como el pH, la temperatura y los niveles de oxígeno en el entorno celular (Lema Vera, 2020).

#### **2.2.13.4.2 *Rouleaux.***

A diferencia de lo observado en ciertos mamíferos, la presencia de *Rouleaux* o aglutinaciones eritrocitarias no constituye un hallazgo habitual en aves, y su aparición se ha vinculado principalmente a cuadros de anemia de origen inmunomediado (García Vila, 2013).

La formación de *Rouleaux* está influida por elementos presentes tanto en los eritrocitos como en el plasma, siendo las globulinas y el fibrinógeno los principales promotores de esta agregación celular. Sin embargo, este tipo de estructura es infrecuente en aves debido a particularidades propias de su fisiología hematológica (Campbell, 2015; Clark et al., 2009; Jones, 2015a; Vilalta Solé, 2021a).

#### **2.2.13.4.3 *Aglutinación.***

Los “clusters” eritrocitarios son agrupaciones irregulares de glóbulos rojos, distintas a las formaciones en pilas de monedas, originadas por la adherencia de inmunoglobulinas a su superficie. Su presencia, especialmente en contextos anémicos, sugiere hemólisis de origen inmunológico (Campbell, 2015; Clark et al., 2009; Jones, 2015a; Vilalta Solé, 2021a).

#### **2.2.13.4.4 *Equinocito.***

Los eritrocitos espiculados se caracterizan por presentar proyecciones uniformes y equidistantes en toda su membrana. Esta morfología puede asociarse a trastornos como hipofosfatemia, uremia o efectos de quimioterapia, aunque también puede deberse a artefactos por crenación durante el procesamiento (Campbell, 2015; Clark et al., 2009; Jones, 2015a; Vilalta Solé, 2021a).

#### **2.2.13.4.5 Esferocitos.**

La pérdida de la palidez central en los eritrocitos suele asociarse a hinchazón celular o daño en la membrana plasmática. Esta alteración morfológica se observa comúnmente en anemias hemolíticas inmunomediadas, intoxicaciones, hipofosfatemia y cuadros graves como la coagulación intravascular diseminada (Campbell, 2015; Clark et al., 2009; Jones, 2015a; Vilalta Solé, 2021a).

#### **2.2.13.4.6 Acantocito.**

La aparición de eritrocitos con espículas distribuidas de manera asimétrica en su membrana suele estar vinculada a alteraciones en los lípidos de dicha estructura. Esta condición se asocia con enfermedades hepáticas, anemia por deficiencia de hierro, hemangiosarcomas y coagulación intravascular diseminada (Campbell, 2015; Clark et al., 2009; Jones, 2015a; Vilalta Solé, 2021a).

#### **2.2.13.4.7 Eccentricito.**

Los eritrocitos que exhiben una distribución asimétrica de hemoglobina, con áreas densas y otras translúcidas, se generan por adhesiones localizadas en la membrana celular. Esta alteración puede deberse al efecto de fármacos específicos o toxinas alimentarias, y suele observarse en infecciones severas (Campbell, 2015; Clark et al., 2009; Jones, 2015a; Vilalta Solé, 2021a).

#### **2.2.13.4.8 Esquistocitos.**

La presencia de eritrocitos fragmentados con bordes afilados puede reflejar diversas alteraciones patológicas, como coagulación intravascular diseminada, neoplasias vasculares, infecciones parasitarias, deficiencia de hierro o disfunción hepática (Campbell, 2015; Clark et al., 2009; Jones, 2015a; Vilalta Solé, 2021a).

#### **2.2.13.4.9 Eliptocitos.**

Los eritrocitos con morfología ovalada o elíptica pueden reflejar alteraciones estructurales significativas y se identifican en diversas patologías, como mielofibrosis, síndromes mielodisplásicos, hepatopatías, leucemias, tratamientos

citotóxicos o como resultado de artefactos durante la preparación del frotis (Campbell, 2015; Clark et al., 2009; Jones, 2015a; Vilalta Solé, 2021a).

#### **2.2.13.4.10 Estomatocito.**

La observación de eritrocitos ovalados con palidez central representa un hallazgo clínico significativo, frecuentemente asociado a trastornos como la anemia regenerativa, disfunciones hepáticas que comprometen la hematopoyesis o intoxicaciones por plomo, las cuales interfieren en la síntesis de hemoglobina y alteran la morfología celular (Campbell, 2015; Clark et al., 2009; Jones, 2015a; Vilalta Solé, 2021a).

#### **2.2.13.4.11 Dacriocito.**

Los dacriocitos, eritrocitos con forma de lágrima, representan una alteración morfológica observable en el frotis sanguíneo periférico. Su origen suele estar relacionado con deformaciones inducidas por estrés mecánico o alteraciones del citoesqueleto, y se asocian a patologías como glomerulonefritis, hiperesplenismo, mielofibrosis, trastornos mieloproliferativos y deficiencia de hierro (Arauz et al., 2020; Lema Vera, 2020).

#### **2.2.13.4.12 Dianocito.**

Los dianocitos, también conocidos como codocitos, células diana, leptocitos o eritrocitos con forma de blanco, se caracterizan por una zona central clara rodeada de hemoglobina periférica, generando un patrón concéntrico. Esta morfología resulta de una alteración en la relación superficie-volumen celular, comúnmente vinculada a expansión de la membrana o acúmulo lipídico, observándose en hepatopatías crónicas, procesos regenerativos o como artefactos del frotis (Arauz et al., 2020).

#### **2.2.13.4.13 Knizocito.**

El knizocito, también denominado eritrocito tricóncavo o en forma de canasta, se distingue por presentar múltiples áreas hipocrómicas separadas por una franja central de hemoglobina. Esta morfología se ha relacionado con anemias

hemolíticas, neoplasias, diabetes y alteraciones enzimáticas, aunque también puede originarse por artefactos del frotis (Lema Vera, 2020).

#### **2.2.13.4.14 Queratocito.**

Los queratocitos, también denominados células en casco o con bordes mellados, son eritrocitos que presentan protrusiones o defectos en su contorno, producto de agresiones mecánicas o inmunológicas. Su presencia puede indicar anemia hemolítica, patologías hepáticas o renales, neoplasias, valvulopatías o procesos oxidativos como la coagulación intravascular diseminada (Arauz et al., 2020; Clinical Pathology and Hemolymphatics, 2021; Lema Vera, 2020).

#### **2.2.13.4.15 Puntillado Basófilo.**

La aparición de diminutos gránulos azulados o violáceos en los eritrocitos refleja la persistencia de ribosomas y otras organelas, indicativa de una maduración incompleta. Este hallazgo, visible con tinciones supravitales, suele asociarse a anemias regenerativas o exposición a tóxicos que afectan la síntesis proteica (Arauz et al., 2020).

#### **2.2.13.5 Anomalías Nucleares.**

Las alteraciones nucleares en los eritrocitos pueden originarse por disfunciones en la eritropoyesis, como ocurre en casos de intoxicación crónica por plomo, aunque también se observan en procesos de producción eritrocitaria acelerada. Estas anomalías comprenden la picnosis, los cuerpos de Howell-Jolly y núcleos bilobulados. Este último tipo es infrecuente en individuos sanos (Mitchell & Johns, 2008), pero su aparición evidente, acompañada de otras alteraciones morfológicas, puede ser indicativa de neoplasias, infecciones virales o enfermedades de origen genético (Capitelli & Crosta, 2013).

La presencia esporádica de eritrocitos sin núcleo o de fragmentos citoplasmáticos puede considerarse un hallazgo fisiológico. Sin embargo, la identificación de mitosis en estas células sugiere una respuesta regenerativa activa o una posible alteración eritrocitaria (Capitelli & Crosta, 2013; Mitchell & Johns, 2008).

#### **2.2.13.5.1 *Cuerpo de Heinz.***

Los cuerpos de Heinz son agregados de hemoglobina desnaturalizada que se localizan en el citoplasma o, en ocasiones, en el núcleo de los eritrocitos de aves. Bajo tinción de Wright, se visualizan como inclusiones redondeadas o irregulares, intensamente coloreadas. Estas estructuras aumentan la rigidez celular, favoreciendo su destrucción. Su aparición ha sido documentada en aves expuestas a hidrocarburos, aunque su presencia y efectos varían entre especies, lo que evidencia diferencias en la susceptibilidad fisiológica (García Vila, 2013).

#### **2.2.13.5.2 *Cuerpos de Howel-Jolly.***

Los cuerpos de Howell-Jolly son restos nucleares retenidos en los eritrocitos como consecuencia de una función esplénica deficiente o ausente. Su presencia en sangre periférica indica alteraciones en la eritropoyesis y posibles trastornos hematológicos subyacentes (Fakoya & Amraei, 2024).

#### **2.2.13.5.3 *Células de Frotis.***

Corresponden a fragmentos nucleares de eritrocitos lesionados, originados generalmente por daño mecánico durante la elaboración del frotis sanguíneo, situación descrita como artefactual en la literatura especializada (Samour, 2013).

### **2.2.14 *Leucocitos de las Aves***

Los leucocitos se clasifican en dos grandes grupos según la morfología de su núcleo y la presencia de gránulos en su citoplasma: los granulocitos o polimorfonucleares que incluyen heterófilos, eosinófilos y basófilos, y los agranulocitos o mononucleares que comprenden linfocitos, monocitos y, en menor proporción, células plasmáticas. Estas células del sistema inmune se desarrollan en órganos linfoides primarios y secundarios, como el timo, la médula ósea, el bazo y los ganglios linfáticos. Tienen una vida media prolongada y son capaces de migrar entre el torrente sanguíneo, los tejidos y estructuras linfoides como amígdalas, BALT e intestino (GALT) (Vilalta Solé & Álamos Palacios, 2020).

### **2.2.15 Morfología de los Leucocitos**

Los leucocitos presentan una amplia variedad morfológica que permite su clasificación en función del tamaño y la conformación nuclear (Reagan et al., 1999; Varona Astudillo & Sáenz Arbeláez, 2017):

- Los heterófilos segmentados, con un diámetro entre 10 y 12  $\mu\text{m}$ , poseen un núcleo multilobulado (de tres a cinco lóbulos) y un citoplasma de tonalidad tenue; en contraste, los heterófilos en banda, que representan una forma más inmadura, presentan núcleos alargados sin lobulaciones evidentes.
- Los linfocitos, de menor tamaño que los neutrófilos, presentan núcleos redondeados u ovals con cromatina densa y un citoplasma escaso de color azul claro; en rumiantes es común encontrar linfocitos de tamaño medio o grande con una mayor proporción citoplasmática.
- Los monocitos, con dimensiones de 15 a 20  $\mu\text{m}$ , se caracterizan por núcleos variables en forma (ovalados, lobulados o arriñonados) y un citoplasma azul grisáceo que frecuentemente presenta vacuolas.
- Los eosinófilos, de tamaño similar o algo superior al de los neutrófilos, contienen núcleos segmentados y gránulos citoplasmáticos rojizos, cuya morfología y cantidad dependen de la especie; en felinos y equinos, estos gránulos pueden ocultar parcialmente el núcleo.
- Los basófilos, poco comunes en sangre periférica, poseen dimensiones comparables a las del neutrófilo, con un núcleo poco segmentado y gránulos púrpuras cuya intensidad y visibilidad varían según el tipo de tinción y la especie en evaluación.

### **2.2.16 Anormalidades Morfológicas de los Leucocitos**

#### **2.2.16.1 Heterófilo Tóxico.**

Los heterófilos pueden presentar alteraciones morfológicas compatibles con toxicidad, evidenciada por edema intracelular, citoplasma vacuolado con tonalidad basófila, modificaciones en la estructura de los gránulos, así como degeneración e hipersegmentación nuclear. Estas características, que en ocasiones pueden inducir a confusión diagnóstica con basófilos, son valoradas mediante una escala que va de +1 a +4 según su gravedad. Además, la cantidad de heterófilos se categoriza en

niveles bajo, medio o alto en función del porcentaje observado. La aparición de estas células está estrechamente relacionada con procesos inflamatorios sistémicos severos, como septicemia, clamidiosis, micosis o infecciones virales, y suele asociarse a un pronóstico reservado, especialmente en toxicidades marcadas (+3 o +4) (Mitchell & Johns, 2008; Ribeiro et al., 2024).

No obstante, también se han identificado signos de toxicidad en heterófilos durante episodios inflamatorios agudos sin riesgo vital. En el mismo estudio, se evidenció que en cacatúas estos cambios tóxicos no necesariamente se correlacionaban con leucocitosis y podían manifestarse sin alteraciones adicionales en el leucograma (Jaensch & Clark, 2004).

Las alteraciones tóxicas severas se caracterizan por una disminución en la segmentación nuclear (desviación a la izquierda) acompañada de marcada degranulación citoplasmática, con gránulos grandes, redondeados y fuertemente teñidos de tonalidad basófila (Samour, 2013).

#### **2.2.16.2 Monocito Reactivo.**

El monocito se caracteriza por un citoplasma intensamente basófilo que suele contener vacuolas, mientras que su núcleo presenta una cromatina densa y gruesa, distintiva de esta línea celular (Samour, 2013).

#### **2.2.16.3 Linfocito con el Núcleo Segmentado.**

La presencia de núcleos bilobulados o trilobulados, conocidos como núcleos en forma de trébol, es poco común en aves y podría estar asociada a procesos degenerativos crónicos o alteraciones metabólicas de origen inmunomediado (Samour, 2013)

#### **2.2.16.4 Linfocitos Atípicos, Reactivos o Anormales.**

Las alteraciones morfológicas en linfocitos incluyen la aparición de células reactivas, las cuales son linfocitos de tamaño pequeño o mediano con cromatina nuclear condensada y citoplasma intensamente basófilo; suelen carecer de nucléolos y, en ocasiones, muestran una región perinuclear clara y vacuolada correspondiente al aparato de Golgi (Ribeiro et al., 2024). Aunque su presencia en pequeñas cantidades es fisiológica en aves, un aumento considerable se asocia

con estimulación antigénica persistente, como ocurre en infecciones crónicas o durante la recuperación de un proceso infeccioso. Asimismo, pueden observarse linfocitos tipo blasto, de mayor tamaño, cromatina laxa, nucléolos visibles y citoplasma basófilo prominente, vinculados tanto a respuestas inmunes activas como a procesos neoplásicos (Mitchell & Johns, 2008).

El linfocito presenta un citoplasma intensamente basófilo con múltiples prolongaciones que generan un contorno irregular u ondulado. Su núcleo, de gran tamaño, forma redondeada, ubicación central y coloración violeta intensa, domina la estructura celular (Samour, 2013).

### ***2.2.17 Trombocitos de las Aves***

En las aves, las plaquetas, denominadas trombocitos, son células pequeñas y nucleadas que desempeñan un papel fundamental en los procesos de hemostasia y coagulación. A diferencia de los mamíferos, cuyas plaquetas corresponden a fragmentos anucleados derivados de megacariocitos, los trombocitos aviares son células completas, con núcleo ovalado o redondeado y citoplasma reducido de ligera basofilia. Producidos en la médula ósea, circulan en la sangre contribuyendo a la formación del tapón plaquetario, la reparación vascular y la respuesta inflamatoria (Jones, 2015b).

### ***2.2.18 Morfología de los Trombocitos***

Los trombocitos en aves presentan una morfología elíptica u ovalada, destacando por un núcleo prominente de contorno redondeado u oval, que ocupa la mayor parte de la célula. El citoplasma, de aspecto homogéneo y ligeramente basófilo, es escaso y carece de gránulos visibles. En extensiones sanguíneas, estas células suelen disponerse en grupos o cúmulos, especialmente cuando se activan como parte de los mecanismos de coagulación (Jones, 2015b).

### ***2.2.19 Anormalidades de los Trombocitos***

#### **2.2.19.1 Megatrombocitos.**

Ante un aumento en la demanda de plaquetas, la médula ósea puede liberar formas de mayor tamaño, conocidas como macroplaquetas o plaquetas gigantes. Estas células, que pueden alcanzar o superar los 5  $\mu\text{m}$  de diámetro (Reagan et al.,

1999), representan una respuesta adaptativa del sistema hematopoyético. La presencia de estas estructuras, también denominadas megatrombocitos, suele estar relacionada con procesos inflamatorios crónicos, reflejando una estimulación sostenida de la médula ósea (Samour, 2013).

#### **2.2.19.2 Trombocitos Anormales o Con Núcleo Segmentado.**

La división anómala del núcleo celular se ha asociado a alteraciones hepáticas de carácter severo, constituyendo un indicio morfológico relevante que puede reflejar un compromiso funcional significativo del parénquima hepático (Samour, 2013).

#### **2.2.19.3 Agregación Plaquetaria.**

En aves del orden Psittaciformes, se considera fisiológica la observación de entre uno y cinco trombocitos por campo microscópico a un aumento de 1000x, salvo en aquellos frotis donde se evidencian agregados anómalos (García Vila, 2013). Los trombocitos activados se identifican por una vacuolización citoplasmática marcada y suelen disponerse en grupos de dos a tres células (Mitchell & Johns, 2008).

#### **2.2.20 Volumen de Sangre de las Aves.**

La morfometría en aves constituye una disciplina enfocada en la medición y análisis cuantitativo de diversos aspectos fisiológicos, entre ellos el volumen sanguíneo, con el fin de comprender sus procesos adaptativos. Se ha establecido que, en promedio, las aves mantienen un volumen sanguíneo cercano al 10% de su peso corporal. En el caso específico de pollos machos de engorde, a los ocho días de edad se ha reportado un volumen aproximado de 9.2 mL por cada 100 gramos de masa corporal. Cabe destacar que las aves acuáticas presentan mayores volúmenes sanguíneos, plasmáticos y eritrocitarios en comparación con especies no acuáticas. Además, su volumen corpuscular medio es superior al de los mamíferos, debido a la conservación de núcleos y organelas celulares, favoreciendo una mayor eficiencia en el transporte de oxígeno (Glomski & Pica, 2011; Scanes et al., 2022).

### **2.2.21 Histología del Tejido Sanguíneo en Aves**

La morfometría del tejido sanguíneo en aves, que abarca el análisis cuantitativo e histológico del sistema hematopoyético, ha sido objeto de estudio en especies como codornices y pollos. En estas aves, las células sanguíneas incluyendo eritrocitos, granulocitos, monocitos, macrófagos y trombocitos se generan principalmente en la médula ósea de huesos largos como el fémur y el tibiotarsio. En codornices, se ha observado que cerca del 70 % de las células medulares son de estirpe eritroide, mientras que aproximadamente un 25 % pertenecen a la línea mieloide. En pollos jóvenes, la relación mieloide/eritroide alcanza un valor cercano a 1:14 (Zmrhal et al., 2022).

### **2.2.22 Citología**

La citología es una rama de la biología médica que se encarga del estudio minucioso de las células individuales, independientemente de la arquitectura tisular o del patrón de organización celular en la lesión. Una de sus variantes, conocida como citología no exfoliativa o exfoliativa artificial, se basa en el análisis de células extraídas mediante técnicas específicas como la aspiración con aguja fina, los lavados o las improntas (Mayordomo & de las Mulas, 2005).

#### **2.2.22.1 Citología Hemática.**

La citología hemática constituye un procedimiento diagnóstico basado en la evaluación morfológica de las células sanguíneas a partir de una muestra de sangre completa. Esta se extiende en un frotis, se tiñe con colorantes específicos y se examina microscópicamente para analizar en detalle la forma, tamaño y características de eritrocitos, leucocitos y trombocitos. Su aplicación permite identificar una amplia gama de alteraciones celulares que reflejan estados patológicos diversos, tales como anemias, infecciones, leucemias, parasitosis hemáticas, procesos tóxicos o disfunciones hematopoyéticas (Ayele et al., 2016).

### **2.2.23 Frotis Sanguíneo**

El examen del frotis sanguíneo en aves es una herramienta diagnóstica fundamental que facilita el conteo diferencial de las células sanguíneas, el análisis detallado de la morfología celular y la detección de hemoparásitos. Es

imprescindible realizar este análisis inmediatamente después de obtener la muestra, evitando el uso de anticoagulantes para prevenir artefactos que dificulten la interpretación. La preparación del frotis debe ser uniforme, formando una monocapa celular que optimice la observación microscópica. Dado que las células hemáticas aviares son nucleadas y presentan alteraciones morfológicas significativas entre especies, se requiere un profundo conocimiento de la citomorfología y habilidad técnica (Vilalta Solé, 2021b).

Para una evaluación adecuada, es necesario utilizar microscopios binoculares con objetivos de 10x, 40x y 100x, y emplear portaobjetos lisos o con extremo esmerilado, favoreciendo la identificación de células más grandes, como monocitos y heterófilos, que suelen concentrarse en los bordes del extendido (Vilalta Solé & Álamos Palacios, 2020).

### **2.2.23.1 Pasos para elaborar un frotis sanguíneo.**

La elaboración del frotis implica las siguientes etapas:

- Se coloca una gota de sangre, generalmente de entre 2 y 3 mm de diámetro, en un extremo del portaobjetos de vidrio. Posteriormente, se extiende la muestra utilizando diversas técnicas, siendo la más común la de deslizar un portaobjetos sobre otro; también se pueden emplear combinaciones como portaobjetos-cubreobjetos o cubreobjetos entre sí.
- Un frotis óptimo debe ocupar aproximadamente la mitad o dos tercios del portaobjetos, con un grosor mayor en la parte inicial que se va afinando progresivamente hacia el extremo distal, adquiriendo una forma similar a una llama. Esta extensión debe ser uniforme y evitar que la muestra alcance los bordes. Se identifican tres áreas en el frotis: cabeza, cuerpo (donde se encuentra la zona monocapa para recuento) y cola.
- En la cabeza y parte proximal del cuerpo, las células tienden a superponerse, dificultando la observación precisa, salvo en muestras con hematocrito bajo. La zona monocapa, una región elíptica donde el frotis se adelgaza con forma de llama, permite la visualización clara de las células y es el área ideal para analizar la morfología eritrocitaria y realizar el conteo diferencial leucocitario.
- La cola del frotis no resulta adecuada para evaluar la morfología celular debido a la frecuente distorsión o ruptura de células, aunque su examen

junto con los bordes es relevante porque allí suelen localizarse agregados plaquetarios, células anómalas de mayor tamaño y hemoparásitos, tanto intra- como extracelulares.

- Para un análisis completo de eritrocitos, leucocitos y plaquetas, se recomienda un examen microscópico ordenado. En el caso de aves, el análisis comienza con un barrido a 10x para evaluar la calidad de la tinción, confirmar la relación entre el recuento eritrocitario y la distribución celular (por ejemplo, expansión de la zona monocapa en anemias), identificar fenómenos como aglutinación o pilas de monedas y asegurar una distribución homogénea de leucocitos, evitando acumulaciones en bordes o cola causadas por presión excesiva. Luego, en la zona monocapa, se procede a una observación minuciosa a 100x para valorar morfología y distribución eritrocitaria, detectar parásitos, efectuar el recuento diferencial leucocitario y evaluar el número y morfología de plaquetas o trombocitos (Vilalta Solé & Álamos Palacios, 2020).

#### **2.2.24 Tinción Diff Quick**

La tinción Diff-Quick constituye un procedimiento hematológico sencillo que emplea colorantes separados de tonalidades azul y naranja. La intensidad de la coloración puede ser regulada manualmente mediante la variación en el número de inmersiones del portaobjetos en cada reactivo (Lema Vera, 2020).

Las tinciones acuosas tipo Romanowsky, como Diff-Quick®, destacan por su rapidez y capacidad para distinguir diferentes tipos celulares. No obstante, presentan ciertas limitaciones en la visualización de linfocitos, ya que reducen la definición de los detalles nucleares y los gránulos citoplasmáticos, provocando la fusión de gránulos en heterófilos que dificulta su diferenciación con eosinófilos. Además, tienden a subestimar eritrocitos inmaduros y pueden generar (Vilalta Solé & Álamos Palacios, 2020).

##### **2.2.24.1 Pasos del Diff Quick.**

El procedimiento para realizar esta tinción se efectúa siguiendo los pasos descritos (Lema Vera, 2020):

- Aplicar el fijador A y dejarlo actuar entre 60 y 120 segundos.

- Sumergir la muestra en la solución B durante 30 a 60 segundos.
- Introducir el portaobjetos en la solución C por un periodo de 5 a 60 segundos.
- Enjuagar con agua corriente durante 15 segundos para eliminar el exceso de colorante.
- Permitir que la preparación se seque al aire antes de su análisis microscópico.

### **2.3 Marco Legal**

## **CONSTITUCIÓN DE LA REPÚBLICA DEL ECUADOR**

### **TÍTULO II**

### **DERECHOS**

#### **Capítulo segundo**

#### **Derechos del buen vivir**

#### **Sección primera**

#### **Agua y alimentación**

**Art. 13.-** Las personas y colectividades tienen derecho al acceso seguro y permanente a alimentos sanos, suficientes y nutritivos; preferentemente producidos a nivel local y en correspondencia con sus diversas identidades y tradiciones culturales. El Estado ecuatoriano promoverá la soberanía alimentaria (Constitución de la República del Ecuador, 2008).

### **TÍTULO VI**

### **RÉGIMEN DE DESARROLLO**

#### **Capítulo tercero**

#### **Soberanía alimentaria**

**Art. 281.-** La soberanía alimentaria constituye un objetivo estratégico y una obligación del Estado para garantizar que las personas, comunidades, pueblos y nacionalidades alcancen la autosuficiencia de alimentos sanos y culturalmente apropiado de forma permanente.

Para ello, será responsabilidad del Estado:

1. Fomentar la actividad productiva y de procesamiento de alimentos y pesca en unidades de producción de tamaño reducido o mediano.

8. Asegurar el desarrollo de la investigación científica y de la innovación tecnológica apropiadas para garantizar la soberanía alimentaria.

13. Evitar y salvaguardar a la población de la ingesta de alimentos contaminados o que representen un peligro para la salud, o cuyos efectos sean inciertos según el conocimiento científico (Constitución de la República del Ecuador, 2008).

### **CÓDIGO SANITARIO PARA LOS ANIMALES TERRESTRES.**

**El artículo 6.5:** acerca de las medidas de bioseguridad aplicables a la producción avícola establece que “deberán implementarse medidas de bioseguridad con el objetivo de prevenir la introducción y propagación de agentes infecciosos en la cadena de producción de aves de corral” (Organización Mundial de Sanidad Animal, 2013).

**El artículo 6.5.5. numeral 1,** literal a y d, acerca de las medidas de bioseguridad aplicables a la producción avícola establece que:

- a. todas las explotaciones deberán contar con un plan de bioseguridad por escrito y entender las implicaciones que tiene la bioseguridad en la sanidad animal, la salud humana y la inocuidad de los alimentos”.
- d. Deberán conservarse registros que incluyan datos sobre sanidad de las aves, producción avícola, medicación, vacunación, mortalidad y vigilancia de cada una de las parvadas. En los establecimientos de incubación, los registros deberán incluir datos sobre fertilidad, incubabilidad, vacunación y tratamientos. Deberán llevarse asimismo registros sobre la limpieza y desinfección de los edificios y del equipamiento de las explotaciones y de los establecimientos de incubación. Dichos registros deberán poder consultarse fácilmente in situ en caso de inspección (Organización Mundial de Sanidad Animal, 2013).

**El Artículo 6.5.5 numeral 2,** literal b, e, acerca de las medidas adicionales para todas las granjas avícolas indica que:

b) Todo el personal y los visitantes que entren en un gallinero deberán lavarse las manos con agua y jabón o limpiárselas con un desinfectante. Tanto el personal como los visitantes deberán cambiarse de calzado, emplear un vaporizador para calzado o utilizar un pediluvio desinfectante, debidamente mantenido. La solución desinfectante del pediluvio se renovará con la frecuencia que recomiende su fabricante con el fin de garantizar su eficacia.

e) Los gallineros deberán contar con un suministro de agua potable de acuerdo con lo recomendado por la Organización Mundial de la Salud o con la norma nacional pertinente y se controlará su calidad microbiológica si por alguna razón se sospecha contaminación. El sistema de abastecimiento de agua se limpiará y desinfectará entre dos parvadas, cuando el gallinero esté vacío (Organización Mundial de Sanidad Animal, 2013).

**Artículo 7.10:** Bienestar Animal y Sistemas de Producción de Pollos de Engorde: abarca el lapso que va desde la llegada de los pollitos a las instalaciones hasta el momento en que los pollos de engorde son capturados en los sistemas de producción comercial. Estos sistemas engloban el confinamiento de las aves, la implementación de medidas de seguridad biológica y la venta de los productos derivados de estas aves, en cualquier escala de producción. Estas pautas son pertinentes para los pollos de engorde que se crían en jaulas, plataformas elevadas, lechos de sustrato o materiales espesos en recintos cerrados o al aire libre (Organización Mundial de Sanidad Animal, 2016).

## **LEY ORGÁNICA DE SANIDAD AGROPECUARIA**

### **TITULO III DEL REGIMEN DE SANIDAD ANIMAL**

#### **CAPITULO I DE LA PREVENCION Y VIGILANCIA ZOOSANITARIA**

**Art. 33.-** De la obligación de notificación de enfermedades. - Se establece acción pública para denunciar la presencia de enfermedades de control oficial en animales, a través de los canales oficiales públicos (Asamblea Nacional, 2017).

**Art. 38.-** De las obligaciones de los responsables de una explotación. - Las personas naturales o jurídicas propietarios o responsables de la explotación de animales serán responsables de garantizar el cumplimiento de las condiciones de salud, de bienestar animal, seguridad zoosanitaria, así como la implementación de las medidas zoosanitarias establecidas en la presente Ley y en su reglamento (Asamblea Nacional, 2017).

### 3 MATERIALES Y MÉTODOS

#### 3.1 Enfoque de la Investigación

El estudio se desarrolló empleando un enfoque mixto que combina métodos cualitativos y cuantitativos para examinar las alteraciones morfológicas de las células sanguíneas de pollas en crecimiento criadas en sistemas de traspatio. En la fase cualitativa, se determinó la existencia o ausencia de alteraciones del tejido sanguíneo y se categorizaron sus tipos específicos. Por otro lado, la vertiente cuantitativa permitió cuantificar la frecuencia con la que cada alteración aparece, posibilitando establecer su distribución y proporción en la población analizada.

##### 3.1.1 Tipo y Alcance de la Investigación

La presente investigación se caracterizó como un estudio aplicado, de campo y laboratorio, ya que incluyó la recolección directa de muestras sanguíneas provenientes de aves criadas en sistemas de traspatio, las cuales fueron posteriormente analizadas mediante citología o frotis microscópicos en el laboratorio. Asimismo, fue aplicado ya que busca solventar la carencia de registro citológico sanguíneo de pollitas en crecimiento, útil para fines diagnósticos, académicos, investigativos y de vigilancia sanitaria. En cuanto a su alcance, correspondió a un enfoque descriptivo, cuyo propósito central fue identificar, categorizar y cuantificar las modificaciones morfológicas en los eritrocitos y leucocitos de pollitas en crecimiento.

##### 3.1.2 Diseño de Investigación

El estudio adoptó un diseño no experimental y de corte transversal, dado que no se modificaron variables independientes ni se implementaron intervenciones, realizando la recolección de datos en un solo punto temporal. Este enfoque permitió mediante un estudio citológico observar, describir y analizar las anomalías morfológicas que presentan los eritrocitos y leucocitos de pollitas en crecimiento criadas en sistemas de traspatio, bajo condiciones naturales. Así, la investigación se enfocó en caracterizar las alteraciones celulares sin influir directamente en los sujetos, garantizando un análisis riguroso y objetivo de las características hematológicas en el contexto original de crianza.

## **3.2 Metodología**

### **3.2.1 Variables**

#### **3.2.1.1 Variable Independiente.**

Determinación de las alteraciones presentes de acuerdo a las variables edad, línea genética y alimentación:

- Alimentación
- Edad (3 a 6 meses)
- Línea genética

#### **3.2.1.2 Variable Dependiente.**

- Descripción de alteraciones morfológicas en procesos de anemia.
- Identificación de las alteraciones en forma y tamaño en serie roja y blanca
- Eritrocitos (Policromatófilos, hipocromasia, anisocitosis, poiquilocitosis [Drepanocitos; Rouleaux; Equinocito; Ovalocito; Dianocito; Acantocito; Knizocito; Eccentricocito; Estomatocito; Eliptocito; Dacriocito; Queratocito), anomalías nucleares {cuerpo de Heinz, cuerpos Howell-Jolly, células de frotis})).
- Leucocitos (Heterófilo tóxico, monocito reactivo, linfocito con el núcleo segmentado, linfocitos atípicos).

### 3.2.2 Matriz de Operacionalización de Variables

Tabla 1.

**Matriz de operacionalización de variables dependientes.**

Variable dependiente				
Objetivo específico	Variables	Tipo	Nivel de medida	Descripción
Descripción de alteraciones morfológicas en procesos de anemia.	Frecuencia de anemia.	Cualitativa	Nominal	- Con anemia - Sin anemia
	Presentación de alteraciones morfológicas del tejido sanguíneo.	Cualitativa	Nominal	Reportar el total de aves que presentaron alguna alteración morfológica ya sea a nivel eritrocitario o leucocitario. - Con alteración morfológica - Sin alteración morfológica
	Presentación de alteraciones de eritrocitos y leucocitos	Cualitativa	Nominal	- Alteraciones eritrocitarias - Alteraciones leucocitarias - Alteraciones eritrocitarias y leucocitarias
Identificación de las alteraciones en forma y tamaño en serie roja y blanca	Policromatófilos	Cualitativa	Nominal	
	Hipocromasia	Cualitativa	Nominal	
	Anisocitosis	Cualitativa	Nominal	
	Poiquilocitosis (Drepanocitos, Rouleaux; Equinocito; Ovalocito; Dianocito; Acantocito; Knizocito; Eccentricocito; Estomatocito; Eliptocito; Dacriocito; Queratocito)	Cualitativa	Nominal	Total, de aves anémicas que presentaron dicha alteración morfológica eritrocitaria - Presenta - No presenta
	Anomalías nucleares (Cuerpo de Heinz; Cuerpos Howell-Jolly, núcleos bilobulados, células de frotis, puntillado basófilo)	Cualitativa	Nominal	

<b>Variable dependiente</b>				
<b>Objetivo específico</b>	<b>Variables</b>	<b>Tipo</b>	<b>Nivel de medida</b>	<b>Descripción</b>
Identificación de las alteraciones en forma y tamaño en serie roja y blanca	Heterófilos tóxico	Cualitativa	Nominal	Total, de aves que presentaron dicha alteración morfológica leucocitaria - Presenta - No presenta
	Monocito reactivo	Cualitativa	Nominal	
	Linfocito con el núcleo segmentado	Cualitativa	Nominal	
	Linfocitos atípicos	Cualitativa	Nominal	

**Elaborado por:** Reyes, 2026.

**Tabla 2: Matriz de operacionalización de variables independientes.**

<b>Variable independiente</b>				
<b>Objetivos específicos</b>	<b>Variables</b>	<b>Tipo</b>	<b>Nivel de medida</b>	<b>Descripción</b>
Determinación de las alteraciones presentes de acuerdo a las variables edad, línea genética y alimentación.	Tipo de alimentación	Cualitativa	Nominal	- Balanceado - Mixta
	Edad	Cualitativa	Ordinal	- 12 a 16 semanas - 17 a 19 semanas - 20 a 24 semanas
	Línea genética	Cualitativa	Nominal	- Puros - Criollos

**Elaborado por:** Reyes, 2026.

### **3.2.3 Recolección de Datos**

#### **3.2.3.1 Recursos.**

Para la ejecución de este estudio se emplearon instrumentos y materiales tanto en el campo como en el laboratorio, tales como jeringas de 1 ml para extraer sangre en la región ventral del ala, portaobjetos, cubreobjetos, alcohol isopropílico y guantes de nitrilo. En el laboratorio, se aplicó la tinción Diff-Quick en los frotis sanguíneos, utilizando soluciones tampón y microscopios ópticos con objetivos de inmersión a 100x para una observación precisa de las alteraciones morfológicas

eritrocitarias, complementados con insumos como papel absorbente, gradillas, marcadores y cajas para la adecuada conservación de las muestras.

### **3.2.3.1.1 Recursos Humanos.**

- Director de tesis: Dra. Gloria Fabiola Mieles Soriano, MSc.
- Autora: Najah Prisca Reyes Sánchez
- Tutor estadístico: MVZ. Macías Castro Verónica Elizabeth, MSc.

### **3.2.3.2 Métodos y Técnicas.**

La recopilación de datos inició con visitas a los ocho predios previamente seleccionados, en las cuales se informó a los propietarios sobre los fines del estudio y se solicitó su autorización para acceder a las aves y proceder con la toma de muestras. A los propietarios se les solicitó mediante anamnesis la línea genética de cada ave, el tipo de ave y una edad estimada. Se realizó una visita semanal, trabajando en dos predios por día, con el objetivo de garantizar un muestreo y procesamiento adecuados, sin comprometer la calidad del procedimiento. Las aves consideradas fueron pollas en desarrollo, con edades comprendidas entre tres y seis meses, provenientes de sistemas de producción de traspatio.

La extracción de sangre se llevó a cabo en la vena braquial de la región ventral del ala utilizando una jeringa de 3 ml, aguja N° 21. A cada individuo se le extrajo 1 ml de sangre para transferirla a un tubo EDTA para evitar su coagulación y conservar la morfología de las células. Estas fueron conservadas en una hielera y trasladadas al laboratorio clínico de la facultad de veterinaria de la UAE para ser analizadas un día posterior a la extracción de sangre.

En el laboratorio se determinó la anemia mediante el hematocrito capilar o microhematocrito. Las muestras sanguíneas se dispusieron en capilares de vidrio, los cuales fueron llenados hasta aproximadamente tres cuartas partes de su volumen y sellados en uno de sus extremos con arcilla para evitar fugas. Posteriormente, los capilares se sometieron a centrifugación a 12 000 revoluciones por minuto durante un tiempo de cinco minutos, con el fin de lograr la adecuada separación de los componentes sanguíneos. La determinación del valor del hematocrito se efectuó mediante una tarjeta lectora de microhematocrito, ubicando la base de la fracción eritrocitaria en el punto cero de la escala y el límite superior

del plasma en el valor correspondiente al cien por ciento. El resultado final se expresó como el porcentaje que representa la altura de la columna de eritrocitos con respecto al total del contenido del capilar, considerándose indicativo de anemia todo valor inferior al 25 %, según el rango de 25 - 34,6 % establecido en pollitas en crecimiento por Wang et al., (2020).

Para la observación de la morfología del tejido sanguíneo se efectuaron 3 frotis muestra de sangre. La preparación del frotis consistió en depositar una gota de sangre fresca, extraída por punción en el ala o vena braquial, sobre un portaobjetos limpio, y extenderla cuidadosamente con otro portaobjetos en un ángulo aproximado de 30 a 45 grados, obteniendo una capa fina y uniforme que permita la observación clara de las células sanguíneas (Vilalta Solé, 2021b). Se realizó la observación microscópica con objetivos de inmersión (100x) para un análisis morfológico detallado de los eritrocitos y leucocitos, identificando cada tipo de alteración morfológica mediante un examen exhaustivo del frotis, desde la cabeza hasta la cola del extendido, según Vilalta Solé & Álamos Palacios (2020).

Los frotis se tiñeron en el Laboratorio Clínico de la Universidad Agraria del Ecuador utilizando la técnica comercial Diff-Quick, que incluye tres soluciones: Diff-Quick I (fijador en metanol), Diff-Quick II (eosina Y en solución tamponada) y Diff-Quick III (colorante tiazínico en solución tamponada). Se respetaron estrictamente los tiempos y protocolos indicados por el fabricante para asegurar una tinción homogénea y adecuada para el diagnóstico (Lema Vera, 2020).

Para cumplir con el primer objetivo, se realizó la evaluación del microhematocrito con el propósito de documentar a aves con anemia. Adicionalmente, se estableció la frecuencia de aparición de anomalías morfológicas en el tejido sanguíneo en procesos de anemia, clasificando cada muestra en función de la presencia o ausencia de alguna alteración morfológica en las aves, ya sea en eritrocitos y leucocitos.

En relación con el segundo objetivo, se identificaron y clasificaron las diferentes formas y tamaños del tejido sanguíneo, ya sean eritrocitarias o leucocitarias, documentando su presencia o ausencia en cada ave.

Finalmente, para alcanzar el tercer objetivo, se emplearon tablas en la que se evidenció la presentación de las alteraciones morfológicas por cada célula sanguínea del tejido sanguíneo de acuerdo a las variables edad, línea genética y alimentación.

### **3.2.4 Población y Muestra**

#### **3.2.4.1 Población.**

La población objeto de estudio estuvo compuesta por todas las aves pertenecientes a sistemas avícolas de traspatio ubicados en el cantón Jujan, conformado un total de 240 ejemplares. Estas aves se distribuyeron en predios rurales del área investigada, caracterizados por la aplicación de prácticas tradicionales de manejo y un control sanitario limitado.

#### **3.2.4.2 Muestra.**

La muestra fue integrada por pollitas en fase de crecimiento, con edades comprendidas entre los 12 a 24 semanas, provenientes de ocho unidades de producción avícola de traspatio de pequeña escala ubicadas en el cantón Jujan, provincia del Guayas. Se seleccionaron 10 aves por predio, lo que permitió conformar una muestra de 80 ejemplares, considerada adecuada para garantizar la representatividad requerida en el desarrollo del estudio.

### **3.2.5 Análisis Estadístico**

Los datos recopilados fueron organizados en matrices elaboradas con Microsoft Excel y posteriormente analizados mediante el programa InfoStat. Se llevó a cabo un análisis descriptivo utilizando tablas de frecuencias absolutas y porcentajes, que permitieron evaluar tanto la presencia o ausencia de alteraciones morfológicas en los eritrocitos y leucocitos, como la identificación precisa de cada tipo de anomalía detectada en los frotis sanguíneos. Mediante la prueba de proporciones se respondió a la hipótesis planteada, además, se estableció una relación estadística mediante chi cuadrado con un nivel de significancia del 5% entre las alteraciones morfológicas de eritrocitos y leucocitos con la edad, tipo de alimentación y línea genética.

## 4. RESULTADOS

### 4.1. Descripción de Alteraciones Morfológicas en Procesos de Anemia.

La Tabla 3 muestra la frecuencia de presentación de anemia en pollitas en crecimiento evaluadas durante el periodo de estudio. Del total de 80 animales analizados, 11 presentaron anemia, lo que corresponde al 13,75% del total, mientras que 69 no evidenciaron esta alteración hematológica, representando el 86,25%. A través de la prueba de proporciones se obtuvo un valor p de 0,001 el cual es menor al nivel de significancia de 0,05, esto nos permite confirmar la hipótesis propuesta de que existe la presencia de alteraciones morfológicas en las células sanguíneas de pollas en crecimiento.

**Tabla 3.**

***Frecuencia de presentación de anemia en pollitas en crecimiento.***

<b>Diagnóstico de anemia</b>	<b>FA</b>	<b>FR%</b>	<b>Valor p</b>
Con anemia	11	13,75%	0,001
Sin anemia	69	86,25%	
<b>Total</b>	<b>80</b>	<b>100%</b>	

**Elaborado por:** Reyes, 2026.

La Tabla 4 muestra la identificación de alteraciones morfológicas en los animales diagnosticados con anemia. En los 11 casos en los que se confirmó este diagnóstico, se observaron alteraciones morfológicas en todos los individuos, lo que corresponde al 100% del total de la población evaluada.

**Tabla 4.**

***Identificación de alteraciones morfológicas en procesos anemia.***

<b>Diagnóstico</b>	<b>Con alteración morfológica</b>	<b>Sin alteración morfológica</b>	<b>Total</b>
Con anemia	11 (100%)	0 (0%)	11 (100%)

**Elaborado por:** Reyes, 2026.

En la Tabla 5 se presentan las alteraciones morfológicas identificadas en eritrocitos y leucocitos. Se observa que la mayoría de los casos correspondieron a alteraciones eritrocitarias, registrándose 9 diagnósticos, lo que representa el 81,82% de la muestra analizada. No se identificaron casos con alteraciones únicamente leucocitarias, y se evidenciaron 2 casos en los que coexistieron alteraciones tanto eritrocitarias como leucocitarias, equivalentes al 18,18%.

**Tabla 5.**

***Identificación de alteraciones morfológicas en eritrocitos y leucocitos.***

<b>Diagnóstico</b>	<b>FA</b>	<b>FR</b>
Alteraciones eritrocitarias	9	81,82%
Alteraciones leucocitarias	0	0%
Alteraciones eritrocitarias y leucocitarias	2	18,18%
<b>Total</b>	<b>11</b>	<b>100%</b>

**Elaborado por:** Reyes, 2026.

#### **4.2. Identificación de las Alteraciones en Forma y Tamaño en Serie Roja y Blanca**

La Tabla 6 presenta las alteraciones morfológicas observadas en la serie roja y blanca en los casos diagnosticados con anemia. En relación con el tamaño de los eritrocitos, la anisocitosis con predominio de macrocitosis se identificó en 8 casos (72,73%), mientras que en 3 casos (27,27%) no se evidenció esta alteración. Respecto al color, la hipocromasia se observó en 8 casos (72,73%) y estuvo ausente en 3 (27,27%). Los policromatófilos se identificaron en 3 casos (27,27%), mientras que en 8 (72,73%) no se observaron.

En cuanto a las inclusiones eritrocitarias, los cuerpos de Howell-Jolly se detectaron en 4 casos (36,36%), mientras que en 7 (63,64%) no se evidenciaron. Con relación a la forma eritrocitaria, la formación en Rouleaux se presentó en la totalidad de los casos evaluados (11 casos; 100%). Asimismo, se observaron Eccentricitos en 9 casos (81,82%) y Esferocitos en 10 casos (90,91%). En menor proporción se identificaron Dacriocitos en 4 casos (36,36%), Queratocitos en 2 casos (18,18%) y eritrocitos con núcleo bilobulado en 2 casos (18,18%).

En la serie blanca, los heterófilos tóxicos se observaron en 2 casos (18,18%), mientras que en 9 casos (81,82%) no se evidenciaron alteraciones morfológicas de este tipo. En conjunto, las alteraciones más frecuentes correspondieron a cambios en la forma eritrocitaria, particularmente la disposición en Rouleaux y la presencia de Esferocitos y Eccentricitos, mientras que las alteraciones de la serie blanca se presentaron en menor proporción.

**Tabla 6.**

***Descripción de las alteraciones morfológicas de la serie roja y blanca.***

<b>Alteraciones morfológicas en forma y tamaño</b>	<b>Presenta</b>	<b>No presenta</b>	<b>Total</b>
<b>Eritrocitos</b>			
<b>Tamaño</b>			
Anisocitosis (macrocitosis)	8 (72,73%)	3 (27,27%)	11 (100%)
<b>Color</b>			
Hipocromasia	8 (72,73%)	3 (27,27%)	11 (100%)
Policromatófilos	3 (27,27%)	8 (72,73%)	11 (100%)
<b>Inclusiones</b>			
Cuerpo de Howell-Jolly	4 (36,36%)	7 (63,64%)	11 (100%)
<b>Forma</b>			
Rouleaux	11 (100%)	0 (0%)	11 (100%)
Eccentricito	9 (81,82%)	2 (18,18%)	11 (100%)
Esferocitos	10 (90,91%)	1 (9,09%)	11 (100%)
Dacriocitos	4 (36,36%)	7 (63,64%)	11 (100%)
Queratocitos	2 (18,18%)	9 (81,82%)	11 (100%)
Núcleo bilobulado	2 (18,18%)	9 (81,82%)	11 (100%)
<b>Leucocitos</b>			
Heterófilos tóxicos	2 (18,18%)	9 (81,82%)	11 (100%)

**Elaborado por:** Reyes, 2026.

#### **4.3. Determinación de la Frecuencia de Alteraciones Morfológicas de Acuerdo a las Variables Edad, Línea Genética y Alimentación.**

La Tabla 7 muestra la distribución de las alteraciones morfológicas según los grupos etarios evaluados, cuyas categorías fueron conformadas por 31 pollitas de

12-16 semanas (38,75%). 25 pollitas de 17-19 semanas (31,25%) y 24 pollitas de 20 a 24 semanas (30%). Del total de 80 pollitas analizadas, 11 (13,75%) presentaron algún tipo de alteración morfológica. En el grupo de 12 a 16 semanas se registraron 2 casos con alteración morfológica (2,50%), mientras que las aves de 17 a 19 semanas se identificaron 4 casos con alteraciones (5,00%), por otra parte, el grupo de 20 a 24 semanas presentó 5 casos con alteraciones morfológicas (6,25%), siendo el grupo etario más afectado por estas alteraciones.

El análisis estadístico no mostró una asociación significativa entre la edad y la presencia de alteraciones morfológicas ( $p = 0,28$ ), lo que indica que, dentro del rango de edades evaluado, la ocurrencia de estos cambios no difirió de manera relevante entre los distintos grupos etarios.

**Tabla 7.**

***Frecuencia de alteraciones morfológicas de acuerdo a la edad.***

<b>Edad/alteración morfológica</b>	<b>Con alteración morfológica</b>	<b>Sin alteración morfológica</b>	<b>Total</b>	<b>Valor p</b>
12-16 semanas	2 (2,50%)	29 (36,25%)	31 (38,75%)	0,28
17-19 semanas	4 (5%)	21 (26,25%)	25 (31,25%)	
20-24 semanas	5 (6,25%)	19 (23,75%)	24 (30%)	
<b>Total</b>	<b>11 (13,75%)</b>	<b>69 (86,26%)</b>	<b>80 (100%)</b>	

**Elaborado por:** Reyes, 2026.

La Tabla 8 muestra la distribución de las alteraciones morfológicas según la línea genética de las aves evaluadas, registrándose 74 pollitas criollas (92,50%) y 7 aves puras (7,50%). En las gallinas criollas se identificaron alteraciones morfológicas en 11 individuos, lo que representa el 13,75% del total de la población evaluada, mientras que 63 aves (78,75%) no presentaron este tipo de alteraciones. Por otro lado, en las gallinas de línea pura no se registraron casos con alteraciones morfológicas, observándose que las 6 aves evaluadas (8,75%) mantuvieron una morfología celular normal.

El análisis estadístico no evidenció una asociación significativa entre la línea genética y la presencia de alteraciones morfológicas del tejido sanguíneo ( $p = 0,30$ ). Este resultado indica que, en la población estudiada, la presentación de cambios morfológicos en las células sanguíneas no estuvo relacionada de manera significativa con la línea genética de las gallinas evaluadas.

Tabla 8.

***Frecuencia de alteraciones morfológicas de acuerdo a la línea genética.***

<b>Línea genética /alteración morfológica</b>	<b>Con alteración morfológica</b>	<b>Sin alteración morfológica</b>	<b>Total</b>	<b>Valor p</b>
Criollas	11 (13,75%)	63 (78,75%)	74 (92,50%)	0,30
Puras	0 (0%)	6 (7,50%)	6 (7,50%)	
<b>Total</b>	<b>11 (13,75%)</b>	<b>69 (86,25%)</b>	<b>80 (100%)</b>	

**Elaborado por:** Reyes, 2026.

La Tabla 9 presenta la frecuencia de alteraciones morfológicas en función del tipo de alimentación suministrada a las pollitas evaluadas, donde 50 eran alimentadas con dieta balanceada (62,50%) y 30 con una dieta mixta (casera y balanceada (37,50%), pero no se reportaron casos de alimentación casera exclusiva. Las aves alimentadas exclusivamente con dieta balanceada registraron 2 casos con alteración morfológica (2,50%), mientras que en el grupo con alimentación mixta se identificaron 9 aves con alteraciones morfológicas (11,25%).

El análisis estadístico mostró una asociación significativa entre la presencia de alteraciones morfológicas y el tipo de alimentación ( $p = 0,0011$ ), lo que indica que la frecuencia de estas alteraciones difirió de manera relevante según el régimen alimenticio de las aves estudiadas.

Tabla 9.

***Frecuencia de alteraciones morfológicas de acuerdo a la alimentación.***

<b>Alimentación/alteración morfológica</b>	<b>Con alteración morfológica</b>	<b>Sin alteración morfológica</b>	<b>Total</b>	<b>Valor p</b>
Balanceada	2 (2,50%)	48 (60%)	50 (62,50%)	0,0011
Mixta	9 (11,25%)	21 (26,25%)	30 (37,50%)	
<b>Total</b>	<b>11 (13,75%)</b>	<b>69 (86,25%)</b>	<b>80 (100%)</b>	

**Elaborado por:** Reyes, 2026.

## 5. DISCUSIÓN

En el análisis de 80 muestras sanguíneas de pollitas en crecimiento se identificó anemia en 11 individuos (13,75%). Dentro de este grupo, todas las aves anémicas presentaron alteraciones morfológicas, las cuales se manifestaron principalmente a nivel eritrocitario (81,82%), mientras que un menor porcentaje presentó alteraciones simultáneas en eritrocitos y leucocitos (18,18%). La ocurrencia de anemia en esta etapa productiva puede asociarse con la presencia de agentes infecciosos que comprometen la función hematopoyética. En la investigación realizada por Folleco-Villarreal et al. (2023) en aves de traspatio y sistemas productivos en Colombia evidenciaron una elevada circulación del virus de la anemia infecciosa aviar, con 84% de positividad en sangre en aves de traspatio, lo que confirma la amplia difusión de este patógeno en poblaciones ponedoras. De manera concordante, un estudio epidemiológico realizado por Mocha Criollo & Recto Gonzalez (2022) en aves de traspatio en Cotopaxi reportó parámetros hematológicos compatibles con anemia y alteraciones en la hematopoyesis en animales infectados, subrayando la complejidad clínica en poblaciones sin programas de vacunación. En este contexto, los hallazgos del presente trabajo sugieren que la anemia y las modificaciones morfológicas observadas podrían vincularse con patógenos que afectan directamente la médula ósea. Adicionalmente, Franzini et al. (2022) indica que la identificación de alteraciones sanguíneas como los cuerpos de Howell-Jolly, son considerados marcadores de regeneración eritrocitaria en cuadros de anemia crónica, respaldando la relación entre las alteraciones sanguíneas detectadas y el estado anémico evidenciado en las pollitas evaluadas.

Se evidenciaron cambios morfológicos tanto en la serie eritrocitaria como en la leucocitaria, destacándose que la alteración relacionada con el tamaño celular más frecuente correspondió a la macrocitosis, identificada en el 72,73 % de las muestras alteradas. En relación con las modificaciones en la forma celular, la poiquilocitosis se manifestó principalmente mediante la disposición en pilas de monedas o Rouleaux en el 100 % de los casos, seguida por la presencia de Esferocitos en el 90,91 % y Eccentricos en el 81,82 %. En el componente leucocitario, la única anomalía observada correspondió a heterófilos tóxicos, detectados en el 18,18 % de los frotis sanguíneos alterados. La detección de

macrocitosis en pollitas en crecimiento resulta concordante con antecedentes descritos en aves domésticas, donde se ha documentado una variabilidad considerable en el tamaño de los eritrocitos. En este sentido, Baudouin et al. (2021) reportaron la presencia de macrocitosis en el 25,00 % de gallinas locales y en el 37,50 % de pollos broiler en Costa de Marfil, lo que refuerza la noción de que esta alteración es relativamente común y puede vincularse a desequilibrios nutricionales o a respuestas fisiológicas frente a condiciones de estrés productivo. De manera complementaria, se reconoce que los índices hematológicos, particularmente el volumen corpuscular medio (MCV), utilizado como indicador indirecto del aumento del tamaño eritrocitario, pueden verse modificados por el manejo alimentario. Al respecto, Ehebha & Eguaoje (2018) demostraron que el MCV varió de forma significativa según el tipo de dieta suministrada a pollos de engorde, registrándose valores de hasta 59,58 fl en determinados tratamientos, lo que sugiere una adaptación hematológica asociada a cambios nutricionales.

En relación con las alteraciones morfológicas de los eritrocitos, la disposición en pilas de monedas (*rouleaux*) se observó en el 100 % de los casos, seguida por la presencia de esferocitos en el 90,91 % y de eccentrocitos en el 81,82 %. Estos hallazgos guardan concordancia con lo reportado por Lema Vera (2020), quien evaluó las modificaciones eritrocitarias en 200 pollos de engorde clínicamente sanos criados en zonas de altitud del cantón Paute, Ecuador, mediante frotis sanguíneos teñidos con Diff-Quick, identificando como una de las alteraciones más frecuentes la formación de *rouleaux* en hembras, patrón que también predominó en el presente estudio. Asimismo, Vilalta Solé (2021a) señala que la aparición de *rouleaux* en contextos anémicos constituye un indicio sugestivo de destrucción inmunomediada de los eritrocitos, lo que permite plantear que las gallinas anémicas del presente estudio con esta alteración podrían estar cursando procesos de inmunodepresión. De manera complementaria, Kolesnik et al. (2024) describieron modificaciones en células hematopoyéticas de aves recién nacidas, especialmente en eritroblastos, lo que respalda la susceptibilidad de la serie roja a diferentes modificaciones sistémicas. Por otra parte, las alteraciones eritrocitarias también pueden vincularse a factores ambientales, ya que Bojarski et al. (2022) demostraron que la exposición al cadmio induce cambios significativos en el tamaño y la forma de los eritrocitos en pollos recién nacidos, asociados a estrés oxidativo, destacando

el valor de estas células como biomarcadores sensibles frente a contaminantes ambientales.

La identificación de heterófilos con características tóxicas en el 18,18 % de los frotis sanguíneos de pollitas en crecimiento representa un indicador morfológico de interés clínico, debido a que estas células reflejan la activación del sistema inmunitario frente a estímulos adversos de tipo inflamatorio o estresante. De acuerdo con Genovese et al. (2013), los heterófilos constituyen el principal tipo de leucocito en las aves y cumplen una función esencial dentro de la inmunidad innata, al comportarse como granulocitos fagocíticos con capacidad antimicrobiana frente a agentes infecciosos. Durante procesos inflamatorios, estas células tienden a concentrarse en los sitios lesionados, evidenciando la puesta en marcha de mecanismos defensivos asociados a agresiones patógenas o a alteraciones fisiológicas inducidas por estrés. Asimismo, Ribeiro et al. (2024) señalan que los heterófilos tóxicos, definidos por modificaciones como cambios en el tamaño celular, alteraciones en la granulación y vacuolización citoplasmática, suelen manifestarse en escenarios de enfermedad o de estrés sostenido. La evaluación morfológica de los leucocitos indica que dichos cambios se vinculan con situaciones de desafío inmunológico para el ave, entre ellas infecciones, estrés prolongado o exposición a agentes con efecto inmunomodulador, y sugieren una intensificación de la granulopoyesis como respuesta adaptativa. En conjunto, estas evidencias permiten interpretar que, aunque la frecuencia de heterófilos tóxicos observada en este estudio fue reducida, su detección podría asociarse con procesos inflamatorios subyacentes o con estados de compromiso inmunitario.

Los resultados obtenidos evidencian que las pollitas en crecimiento con mayor proporción de alteraciones morfológicas sanguíneas correspondieron al grupo etario de 20 a 24 semanas (6,25 %), a las de línea criolla (13,75 %) y a aquellas alimentadas con una dieta mixta entre balanceado y alimento casero; no obstante, únicamente el tipo de dieta mostró una asociación estadísticamente significativa con la presencia de dichas alteraciones. Este patrón puede explicarse considerando que la edad y el linaje genético influyen en la dinámica hematopoyética y en la conformación estructural de las células sanguíneas, tal como lo demostraron Al-Aufi et al. (2024), quienes identificaron alteraciones significativas en las dimensiones de eritrocitos y trombocitos en función del estadio de desarrollo y de la raza, reflejando procesos fisiológicos propios del crecimiento

y la base genética de cada linaje. En concordancia, Aboah & Enahoro (2022) señalaron que la edad, junto con otras variables biológicas, modifica de manera significativa los parámetros hematológicos, lo que refuerza la necesidad de interpretar estos perfiles considerando la heterogeneidad poblacional. Asimismo, las diferencias observadas en las pollitas criollas de este estudio encuentran sustento en lo descrito por Doley et al. (2023), quienes documentaron patrones ultraestructurales conservados, pero con particularidades morfológicas entre distintas razas de pollos de traspatio, evidenciando que el origen genético condiciona la arquitectura celular sanguínea. De forma complementaria, Kolesnik et al. (2024) demostraron que el incremento de la edad en pollos de engorde se asocia con una mayor presencia de eritroblastos y células degenerativas en la serie roja, lo que indica que ciertas alteraciones pueden corresponder a cambios fisiológicos vinculados a la maduración, mientras que Abdelhamid et al. (2024) observaron que el envejecimiento en aves reproductoras modifica indicadores como la hemoglobina, el volumen corpuscular medio y la respuesta inmunitaria, aun sin alteraciones marcadas en el recuento eritrocitario.

En contraste con estas variables, la significancia estadística atribuida al tipo de alimentación sugiere que los desequilibrios nutricionales desempeñan un papel central en la génesis de las alteraciones morfológicas observadas, especialmente en sistemas de alimentación mixta, donde la calidad y el aporte de nutrientes pueden ser inconsistentes. Esta interpretación se ve respaldada por Franzini et al. (2022), quienes asociaron la presencia de cuerpos de Howell-Jolly con procesos de regeneración eritrocitaria propios de anemias crónicas, y por Abdelhamid et al. (2024), quienes vinculan estos hallazgos tanto a deficiencias nutricionales como a infecciones recurrentes. De igual manera, la poiquilocitosis ha sido relacionada con dietas inadecuadas, particularmente deficitarias en micronutrientes esenciales, afectando la estabilidad hematológica de las aves (Escobar et al., 2023), mientras que Fedyniak & Peleno (2023) demostraron que la insuficiencia proteica favorece la aparición de eritrocitos hipocrómicos y limita la capacidad regenerativa de la serie roja. En conjunto, estos antecedentes permiten interpretar que, en las aves evaluadas, la interacción entre edad, línea genética y, principalmente, el tipo de dieta habría condicionado la expresión de las alteraciones morfológicas sanguíneas, consolidando a la alimentación como el factor de mayor peso en la estabilidad hematológica de pollitas en crecimiento.

## 6. CONCLUSIONES Y RECOMENDACIONES

### 6.1. Conclusiones

Existe la presencia de alteraciones morfológicas en las células sanguíneas de pollas en crecimiento ( $p < 0,05$ ).

Se estableció que, en 80 muestras de sangre obtenidas de pollitas en crecimiento, 11 presentaron anemia (13,75%). La totalidad de pollitas anémicas tenían alteraciones morfológicas, correspondiendo 81,82% a alteraciones en eritrocitos y solo el 18,18% tanto en eritrocitos y leucocitos.

Se describieron las alteraciones en forma y tamaño de la serie roja y blanca, determinándose que la alteración de tamaño más frecuente fue la macrocitosis en el 10% de las muestras sanguíneas. En cuanto a las alteraciones de la forma (poiquilocitosis) predominaron la formación en pilas de monedas o Rouleaux (100%), seguida de los Esferocitos (90,91%) y los Ecentrocitos (81,82%). En los leucocitos, la única alteración morfológica identificada correspondió a heterófilos tóxicos en el 18,18% de las muestras sanguíneas.

Se determinó que las pollitas en crecimiento con mayor frecuencia de alteraciones morfológicas fueron aquellas con edades entre 20 y 24 semanas (6,25%), las de línea genética criollas (13,75%) y las alimentadas con dieta mixta basada en balanceado y alimento casero (11,25%). Entre las variables analizadas, únicamente el tipo de dieta presentó una asociación estadísticamente significativa ( $p < 0,05$ ) con la presencia de alteraciones morfológicas sanguíneas en pollitas en crecimiento.

### 6.2. Recomendaciones

Se recomienda implementar programas de alimentación balanceada formulados específicamente para pollitas en crecimiento, priorizando dietas completas y evitando esquemas mixtos sin control veterinario, debido a la asociación significativa entre el tipo de dieta y la presencia de alteraciones morfológicas sanguíneas.

Se sugiere establecer evaluaciones hematológicas rutinarias mediante citología sanguínea, complementado con pruebas diagnósticas adicionales, especialmente en aves entre las 20 y 24 semanas de edad y en líneas genéticas criollas, con el propósito de identificar de manera temprana alteraciones

eritrocitarias y leucocitarias asociadas a deficiencias nutricionales o procesos infecciosos, para facilitar una intervención sanitaria o nutricional oportuna.

Se recomienda complementar la evaluación citológica con protocolos sanitarios que incluyan control de enfermedades infecciosas y programas de bioseguridad, a fin de reducir la aparición de procesos anémicos y cambios morfológicos asociados a estrés fisiológico o inflamación.

## BIBLIOGRAFÍA

- Abd Al-Emier Almremdhhy, H., Neamha, G. A. K., Al-Hilli, Z. B., & Awadh, R. J. (2024). Pathological, hematological, and biochemical alteration in broiler chickens infected with mycotoxin in Babylon province. *Open Veterinary Journal*, *14*(11), 2848–2859. <https://doi.org/10.5455/OVJ.2024.v14.i11.13>
- Abdelhamid, A., El-Wardany, I., Badri, F., & Gad, G. (2024). Effect of broiler breeders ageing on hematological parameters, biochemical analyses, and maternal immunity transfer rates. *Nutrition and Feeds*, *27*(1), 57–68. <https://doi.org/10.21608/ejnf.2024.352569>
- Aboah, J., & Enahoro, D. (2022). A systems thinking approach to understand the drivers of change in backyard poultry farming system. *Agricultural Systems*, *202*, 103475. <https://doi.org/10.1016/J.AGSY.2022.103475>
- Adewoyin, A. S., Adeyemi, O., Davies, N. O., Ogbenna, A. A., Adewoyin, A. S., Adeyemi, O., Davies, N. O., & Ogbenna, A. A. (2019). Erythrocyte Morphology and Its Disorders. In *Erythrocyte*. IntechOpen. <https://doi.org/10.5772/INTECHOPEN.86112>
- Ahmed, T., Ameer, H. A., & Javed, S. (2021). Pakistan’s backyard poultry farming initiative: impact analysis from a public health perspective. *Tropical Animal Health and Production*, *53*(2), 1–12. <https://doi.org/10.1007/S11250-021-02659-6/METRICS>
- Al-Aufi, S. K., El-Zaiat, H. M., Ali, H., El Tahir, Y., Al-Kharousi, K., Al-Hamrashdi, A., Johnson, E. H., & Al-Marzooqi, W. (2024). Comparative Evaluation of Hematological, Biochemical and Blood Morphological Variables between Omani Chicken and Cobb 500 Boiler Breeds at Three Different Age Intervals. *International Journal of Veterinary Science*, *13*(1), 27–33. <https://doi.org/10.47278/journal.ijvs/2023.063>
- Alvarado Chimbo, C. (2018). *Caracterización morfométrica y faneróptica de la gallina criolla (Gallus domesticus), en traspatios familiares, “cantón Santa Clara, Pastaza”* [Proyecto de Investigación, Carrera de Ingeniería Agropecuaria]. <https://repositorio.uea.edu.ec/bitstream/123456789/340/1/T.AGROP.B.UEA.1078.pdf>

- Anderson, H. L., Brodsky, I. E., & Mangalmurti, N. S. (2018). The evolving erythrocyte: RBCs as modulators of innate immunity. *Journal of Immunology (Baltimore, Md. : 1950)*, 201(5), 1343–1351. <https://doi.org/10.4049/JIMMUNOL.1800565>
- Arauz, M. S., Scodellaro, C. F., & Pintos, M. E. (2020). *Atlas de hematología veterinaria: técnicas e interpretación del hemograma en pequeños animales* (Primera edición). Editorial de la Universidad Nacional de la Plata. [https://sedici.unlp.edu.ar/bitstream/handle/10915/101193/Documento\\_completo.pdf-PDFA.pdf?sequence=1&isAllowed=y](https://sedici.unlp.edu.ar/bitstream/handle/10915/101193/Documento_completo.pdf-PDFA.pdf?sequence=1&isAllowed=y)
- Asamblea Nacional. (2017). *Ley Orgánica de Sanidad Agropecuaria Registro Oficial Suplemento 27 de 03-jul.-2017*. [https://www.gob.ec/sites/default/files/regulations/2018-09/Documento\\_Ley%20Org%C3%A1nica%20de%20Sanidad%20Agropecuaria.pdf](https://www.gob.ec/sites/default/files/regulations/2018-09/Documento_Ley%20Org%C3%A1nica%20de%20Sanidad%20Agropecuaria.pdf)
- Avilez Colón, B. L., Rugeles Pinto, C. C., Jabib Ruiz, L., & Herrera Benavides, Y. M. (2015). Parámetros hematológicos en pollos de engorde criados en una granja de producción cerrada en el trópico bajo. *Revista de Medicina Veterinaria*, 1(29), 33–39. <https://doi.org/10.19052/mv.3444>
- Ayele, L., Mohammed, C., & Yimer, L. (2016). Review on Diagnostic Cytology: Techniques and Applications in Veterinary Medicine. *Journal of Veterinary Science & Technology*, 8(1). <https://doi.org/10.4172/2157-7579.1000408>
- Barber, J., Daly, J., Rutland Catrin, Hauber, M., & Cawthray, A. (2017). *The Chicken: a natural history*. Ivy Press. [https://books.google.com/books/about/The\\_Chicken.html?hl=es&id=2hNZDwAAQBAJ](https://books.google.com/books/about/The_Chicken.html?hl=es&id=2hNZDwAAQBAJ)
- Baudouin, K. A., Soualio, K., Mathieu, B. N., & Paul, Y. A. (2021). Hematological profile of broilers and local chickens in korhogo, Côte d'Ivoire. *International Journal of Agriculture, Environment and BioResearch*, 06(02), 14–23. <https://doi.org/10.35410/ijaeb.2021.5618>
- Bhattacharjee, A. (2023). Avian Erythrocytes and Agranulocytes - a Review. *Science Reviews. Biology*, 2(2), 21–29. <https://doi.org/10.57098/scirevs.biology.2.2.2>
- Bojarski, B., Chmurska-Gąsowska, M., Gałaszka, A., Kozłowska, A., Kotula-Balak, M., Trela, M., Kirpaniova, A., Kustra, K., Stonawski, B., Łapiński, S., Arent, Z.,

- & Lis, M. W. (2022). Effects of embryonic cadmium exposure on erythrocyte indices and morphology in newly hatched *Gallus gallus domesticus* chicks. *Poultry Science*, *101*(6), 101862. <https://doi.org/10.1016/J.PSJ.2022.101862>
- Boldú, L., & Molina, Á. (2019). Importancia de la detección de formas eritrocitarias anómalas en el diagnóstico desde el laboratorio clínico. *Sociedad Española de Medicina de Laboratorio*, *47*, 98–118. <https://www.seqc.es/download/tema/33/7098/24676108/952812/cms/tema-7-importancia-de-la-deteccion-de-formas-eritrocitarias-anomalas-en-el-diagnostico-desde-el-laboratorio-clinico.pdf/>
- Borodin, A. M., Emanuilova, Z. V., Smolov, S. V., Ogneva, O. A., Konovalova, N. V., Terentyeva, E. V., Serova, N. Y., Efimov, D. N., Fisinin, V. I., Greenberg, A. J., & Alekseev, Y. I. (2022). Eradication of avian leukosis virus subgroups J and K in broiler cross chickens by selection against infected birds using multilocus PCR. *PLoS ONE*, *17*(6). <https://doi.org/10.1371/journal.pone.0269525>
- Campbell, T. (2015). Peripheral blood of birds. In T. Campbell (Ed.), *Exotic animal hematology and cytology* (Fourth edition, Number 2, pp. 37–66). Wiley Blackwell.
- Capitelli, R., & Crosta, L. (2013). Overview of Psittacine Blood Analysis and Comparative Retrospective Study of Clinical Diagnosis, Hematology and Blood Chemistry in Selected Psittacine Species. *Veterinary Clinics of North America: Exotic Animal Practice*, *16*(1), 71–120. <https://doi.org/10.1016/J.CVEX.2012.10.002>
- Chacón Marcheco, E., Toapanta Rodríguez, M., Toro Molina, B., & Cueva Salazar, N. (2024). Perfil Hematológico de la Gallina Criolla Ecuatoriana bajo sistemas de crianza tradicionales: resultados parciales. *Publicación Semestral*, *3*(2), 53–64. <https://doi.org/10.61236/renpys.v3i2.890>
- Clark, P., Boardman, W., & Raidal, S. (2009). General hematological characteristics of birds. In *Atlas of clinical avian hematology*. (First edition, Number 3, pp. 33–52). Wiley-Blackwell. <https://doi.org/10.1016/j.cll.2015.05.013>
- Clinical Pathology and Hemolymphatics. (2021, March 2). *Abnormalities of RBC shape*. [https://clinpathfordummies.wordpress.com/revision/abnormalities-of-rbc-shape/?utm\\_source=](https://clinpathfordummies.wordpress.com/revision/abnormalities-of-rbc-shape/?utm_source=)

- Constitución de la República del Ecuador. (2008). *Constitución de la República del Ecuador. Decreto Legislativo 0. Registro Oficial 449 de 20-oct-2008*. [https://www.oas.org/juridico/pdfs/mesicic4\\_ecu\\_const.pdf](https://www.oas.org/juridico/pdfs/mesicic4_ecu_const.pdf)
- Doley, P. J., Sarma, K., Kalita, P. C., Goswami, R., Kalita, A., Sarkar, R., Gollahalli Eregowda, C., Roychoudhary, P., & Choudhary, O. P. (2023). Ultrastructural characteristics of the blood cells of chickens commonly reared under backyard poultry farming in Mizoram, India. *Journal of Veterinary Medicine Series C: Anatomia Histologia Embryologia*, 52(2), 223–233. <https://doi.org/10.1111/AHE.12874>;REQUESTEDJOURNAL:JOURNAL:14390 264;WGROU:STRING:PUBLICATION
- Doley, P. J., Sarma, K., Kalita, P. C., Talukdar, M., Kalita, A., Sarkar, R., & Choudhary, P. (2024). Light microscopic morphology of blood cells of non-descript indigenous Zoar chicken of Mizoram, India. *Journal of Veterinary Medicine Series C: Anatomia Histologia Embryologia*, 53(3), e13054. <https://doi.org/10.1111/AHE.13054>;CTYPE:STRING:JOURNAL
- Ehebha, E., & Eguaoje, A. S. (2018). Haematological and Serum Biochemical Indices of Broiler Chickens fed Varying Dietary Levels of Sundried Cassava (*Manihot esculenta*) Peel Meal Supplemented with Enzyme (MAXIGRAIN®). *Asian Journal of Research in Animal and Veterinary Sciences*, 1(4), 1–9.
- Escobar, F. I. F., Alipo-on, J. R. T., Novia, J. L. U., Tan, M. J. T., Abdul Karim, H., & AIDahoul, N. (2023). Automated counting of white blood cells in thin blood smear images. *Computers and Electrical Engineering*, 108, 108710. <https://doi.org/10.1016/J.COMPELECENG.2023.108710>
- Fakoya, A. O., & Amraei, R. (2024). Histology, Howell Jolly Bodies. *StatPearls*. <https://www.ncbi.nlm.nih.gov/books/NBK557489/>
- Fedyniak, R. I., & Peleno, R. A. (2023). Peculiarities of the morphological composition, protein profile, and activity of aminotransferases in the blood of turkeys in the presence of keel “namins.” *Scientific Messenger of LNU of Veterinary Medicine and Biotechnologies*, 25(111), 3–8. <https://doi.org/10.32718/nvlvet11101>
- Folleco-Villarreal, E. L., Piedrahita, D., Usme-Ciro, J. A., Ramirez-Nieto, G. C., & Chaparro-Gutiérrez, J. J. (2023). Detección y caracterización del virus de la anemia infecciosa aviar en Colombia. *Revista MVZ Cordoba*, 28(2). <https://doi.org/10.21897/RMVZ.2835>

- Franzini, B. D., Cruz, L. C. F., Sampaio, S. A., Borges, K. F., Barros, H. S. S., Santana, F. X. de C., Gouveia, A. B. V. S., Paulo, L. M. de, & Minafra, C. S. (2022). Indicadores sanguíneos hematológicos e hormonais do estresse na avicultura. *Research, Society and Development*, 11(3), e16111326303. <https://doi.org/10.33448/rsd-v11i3.26303>
- Garcés, A., & Guerrero, J. P. (2022). Consejos para la cría exitosa de gallinas ponedoras. *Revista Científica Agropecuaria*, 2, 43–52. <https://doi.org/10.47187/tcts6c78>
- García Vila, L. (2013). *Hematologia em aves: Revisão de literatura* [Mestrado, Universidade Federal de Goiás]. [https://files.cercomp.ufg.br/weby/up/67/o/2013\\_Laura\\_Garcia\\_Seminario1corrige.pdf](https://files.cercomp.ufg.br/weby/up/67/o/2013_Laura_Garcia_Seminario1corrige.pdf)
- Genovese, K. J., He, H., Swaggerty, C. L., & Kogut, M. H. (2013). The avian heterophil. *Developmental and Comparative Immunology*, 41(3), 334–340. <https://doi.org/10.1016/j.dci.2013.03.021>
- Gentile, N., Carrasquer, F., Marco-Fuertes, A., & Marin, C. (2024). Backyard poultry: exploring non-intensive production systems. *Poultry Science*, 103(2). <https://doi.org/10.1016/j.psj.2023.103284>
- Glomski, C. A., & Pica, A. (2011). Blood Volume. In *The Avian Erythrocyte its phylogenetic Odyssey* (First edition). CRC Press. <https://doi.org/10.1201/B11052-31>
- Guerra Moraga, J. (2021). *Manual práctico para la producción y manejo de aves de traspatio*. [https://www.pazydesarrollo.org/wp-content/uploads/2020/09/Manual\\_manejo\\_aves\\_traspatio\\_PyD\\_GT.pdf?utm\\_source=chatgpt.com](https://www.pazydesarrollo.org/wp-content/uploads/2020/09/Manual_manejo_aves_traspatio_PyD_GT.pdf?utm_source=chatgpt.com)
- Hortúa-López, L. C., Cerón-Muñoz, M. F., Zaragoza-Martínez, M., & Angulo-Arizala, J. (2021). Backyard poultry: Contributions and opportunities for the peasant family. *Agronomia Mesoamericana*, 32(3), 1019–1033. <https://doi.org/10.15517/AM.V32I3.42903>
- Jaensch, S., & Clark, P. (2004). Haematological characteristics of response to inflammation or traumatic injury in two species of black cockatoos: *Calyptorhynchus magnificus* and *C. funereus*. *Comparative Clinical Pathology*, 13(1), 9–13. <https://doi.org/10.1007/S00580-004-0510-X/METRICS>

- Jones, M. P. (2015a). Avian Hematology. *Veterinary Clinics of North America - Exotic Animal Practice*, 18(1), 51–61. <https://doi.org/10.1016/j.cvex.2014.09.012>
- Jones, M. P. (2015b). Avian Hematology. *Clinics in Laboratory Medicine*, 35(3), 649–659. <https://doi.org/10.1016/j.cll.2015.05.013>
- Kolesnik, E. A., Derkho, M. A., & Rebezov, M. B. (2024). Forms of degeneration of blood cells, their physiological and clinical significance, mechanisms of formation, shadows of cells in blood smears of birds. *Agrarian Science*, 378(1), 65–74. <https://doi.org/10.32634/0869-8155-2024-378-1-65-74>
- Kolesnik, E. A., Derkho, M. A., Strizhikov, V. K., Strizhikova, S. V., Gizatullina, F. G., & Ponomaryova, T. A. (2020). Differential morphophysiological characteristics of erythrocyte precursors and mature erythroid cells in early postnatal ontogenesis of birds. *International Journal of Biology and Biomedical Engineering*, 14, 101–108. <https://doi.org/10.46300/91011.2020.14.15>
- Landinez-Álvarez, V., Álvarez-Betancur, E., Sánchez-Zapata, G. Y., Úsuga-Monroy, C., & Gómez-Ruiz, D. A. (2024). Descripción de hemoparásitos en aves silvestres de áreas rurales del Valle de Aburrá y zonas cercanas. *Revista de Medicina Veterinaria*, 1(49), e0007. <https://doi.org/10.19052/mv.vol1.iss49.7>
- Lazo Sánchez, J. C. (2024). *Producción de cochinillas (Armadillum vulgare) como suplemento alimenticio mineral en aves de postura de traspatio* [Trabajo de titulación, Universidad Católica de Cuenca]. <https://dspace.ucacue.edu.ec/server/api/core/bitstreams/23ac1882-22b6-4204-9833-51bc4b6575ce/content>
- Lema Vera, E. (2020). *Clasificación morfológica eritrocitaria en pollos de engorde (Gallus Domesticus) aparentemente sanos en condiciones de altitud* [Trabajo de titulación, Universidad Politécnica Salesiana]. <https://dspace.ups.edu.ec/bitstream/123456789/19666/1/UPS-CT008924.pdf>
- López, H. (2009). *Con concentrados caseros Mejore la alimentación de sus aves y aumente la producción*. [https://openknowledge.fao.org/server/api/core/bitstreams/4ea24ec1-c9c4-4d2b-9de9-6a91bdf604ff/content?utm\\_source=chatgpt.com](https://openknowledge.fao.org/server/api/core/bitstreams/4ea24ec1-c9c4-4d2b-9de9-6a91bdf604ff/content?utm_source=chatgpt.com)
- Madej, J. P., Graczyk, S., Bobrek, K., Bajzert, J., & Gaweł, A. (2024). Impact of early posthatch feeding on the immune system and selected hematological,

- biochemical, and hormonal parameters in broiler chickens. *Poultry Science*, 103(3), 103366. <https://doi.org/10.1016/J.PSJ.2023.103366>
- Mayordomo, R., & de las Mulas, M. (2005). Introducción a la citología diagnóstica en medicina veterinaria. *Revista Canaria de Las Ciencias Veterinarias*, (2), 66–69.  
[https://accedacris.ulpgc.es/bitstream/10553/9945/4/0280574\\_00002\\_0011.pdf](https://accedacris.ulpgc.es/bitstream/10553/9945/4/0280574_00002_0011.pdf)
- Ministerio de Agricultura y Ganadería. (2016). *Programa de Reproducción Animal. Guía para el manejo de gallinas ponedoras*.  
[http://media.admininhouse.com/uploads/www.aves.com.sv/estructura\\_1618/guia%20el%20manejo%20de%20gallinas%20ponedoras%20MAG.pdf](http://media.admininhouse.com/uploads/www.aves.com.sv/estructura_1618/guia%20el%20manejo%20de%20gallinas%20ponedoras%20MAG.pdf)
- Mitchell, E. B., & Johns, J. (2008). Avian Hematology and Related Disorders. *Veterinary Clinics of North America: Exotic Animal Practice*, 11(3), 501–522.  
<https://doi.org/10.1016/J.CVEX.2008.03.004>
- Mocha Criollo, M. B., & Recto Gonzalez, C. E. (2022). *Prevalencia de anemia infecciosa aviar en aves (Gallus gallus domesticus) de traspatio de la provincia de Cotopaxi* [Trabajo de titulación, Universidad Técnica de Cotopaxi].  
<https://core.ac.uk/download/555464167.pdf>
- Muñoz, J. (1969). *La gallina: (Nociones de fisiozootecnia)* (A. Mehner, Ed.). Editorial Acribia.
- Olivero Troise, R. (2022). El área demostrativa de San Ramón y su influencia en la transición a la avicultura industrial Uruguaya. *Periodicidad: Semestral*, 10(20).  
<https://doi.org/10.48160/22504001er20.61>
- Organización Mundial de Sanidad Animal. (2013). *Código Sanitario para los Animales Terrestres Capítulo 6.5. Medidas de bioseguridad aplicables a la producción avícola*.  
[https://www.woah.org/fileadmin/Home/esp/Health\\_standards/tahc/current/es\\_chapitre\\_biosecu\\_poul\\_production.htm](https://www.woah.org/fileadmin/Home/esp/Health_standards/tahc/current/es_chapitre_biosecu_poul_production.htm)
- Organización Mundial de Sanidad Animal. (2016). *Código Sanitario para los Animales Terrestres Capítulo 7.10. Bienestar animal y sistemas de producción de pollos de engorde*.  
[https://www.woah.org/fileadmin/Home/esp/Health\\_standards/tahc/current/es\\_chapitre\\_aw\\_broiler\\_chicken.htm](https://www.woah.org/fileadmin/Home/esp/Health_standards/tahc/current/es_chapitre_aw_broiler_chicken.htm)

- Piccolo, E. A., Gallo, Z., Ferraz, J. M. G., & Duval, H. C. (2025). Protagonismo da avicultura brasileira: evolução da pré-história ao mundo globalizado atual. *Aracê*, 7(2), 6212–6228. <https://doi.org/10.56238/arev7n2-100>
- Pineda-Leyva, E., Talavera-Rojas, M., Peña-Romero, A., Soriano-Vargas, E., & Alejandri-Cortes, C. (2015). Perfiles hematológicos en respuesta a la administración de inmunomoduladores inespecíficos en aves de combate (*Gallus gallus gallus*). *Revista Científica*, XXV(5), 368–374. <https://www.redalyc.org/pdf/959/95942728004.pdf>
- Reagan, W. J., Sanders, T. G., & Denicofa, D. B. (1999). Hematología veterinaria Atlas de Especies Domésticas Comunes. In *Hematología veterinaria Atlas de Especies Domésticas Comunes* (Seis). Harcourt Brace.
- Ribeiro, L. R. R., Sans, E. C. de O., Santos, R. M., Taconelli, C. A., de Farias, R., & Molento, C. F. M. (2024). Will the white blood cells tell? A potential novel tool to assess broiler chicken welfare. *Frontiers in Veterinary Science*, 11, 1384802. <https://doi.org/10.3389/fvets.2024.1384802>
- Samour, J. (2013). Técnicas clínicas y diagnósticas. In J. Samour (Ed.), *Medicina aviaria* (3). Elsevier España. [https://books.google.com.ec/books/about/Medicina\\_aviaria.html?id=9xsFV9knR7wC&redir\\_esc=y](https://books.google.com.ec/books/about/Medicina_aviaria.html?id=9xsFV9knR7wC&redir_esc=y)
- Sánchez-Torres, L., Arredondo-Castro, M., Orozco-Benítez, G., Gutiérrez-Arenas, D., Carrillo-Beltrán, J., Lepe-Aguilar, R., & Avila-Ramos, F. (2021). Variables hematológicas en aves deportivas, ganso común, pato doméstico, pato azteca, guajolote y pollo de engorda. *Abanico Agroforestal*, 3(1), 1–10. <https://doi.org/10.37114/abaagrof/2021.3>
- Sato, Y. (2020). Manejo de aves de traspatio. In *Manejo de aves de traspatio - Animales exóticos y de laboratorio*. Manual de veterinaria de MSD. [https://www.msdrvmanual.com/es/animales-ex%C3%B3ticos-y-de-laboratorio/aves-de-traspatio/manejo-de-aves-de-traspatio?utm\\_source](https://www.msdrvmanual.com/es/animales-ex%C3%B3ticos-y-de-laboratorio/aves-de-traspatio/manejo-de-aves-de-traspatio?utm_source)
- Scanes, C. G. (2022). Blood. In *Sturkie's Avian Physiology* (Seventh Edition, pp. 293–326). Academic Press. <https://doi.org/10.1016/B978-0-12-819770-7.00044-X>
- Scanes, C. G., Witt, J., Ebeling, M., Schaller, S., Baier, V., Bone, A. J., Preuss, T. G., & Heckmann, D. (2022). Quantitative Comparison of Avian and Mammalian Physiologies for Parameterization of Physiologically Based Kinetic Models.

- Frontiers in Physiology*, 13, 858386.  
<https://doi.org/10.3389/fphys.2022.858386>
- Soulsbury, C. D., Dobson, J., Deeming, D. C., & Minias, P. (2021). Energetic Lifestyle Drives Size and Shape of Avian Erythrocytes. *Integrative and Comparative Biology*, 62(1), 71–80. <https://doi.org/10.1093/ICB/ICAB195>
- Toalombo Vargas, P. A., Andino Nájera, P. R., Arboleda Álvarez, L. F., Santillán Espinoza, D. I., & Santillán Lima, J. C. (2024). Revista de la Universidad del Zulia. *Revista de La Universidad Del Zulia*, 15(42), 96–128. <https://produccioncientificaluz.org/index.php/rluz/article/view/41345/47650>
- Toapanta, M., Avilés-Esquivel, D., Montero-Recalde, M., & Pomboza, P. (2019). Caracterización del sistema de producción de aves de traspatio del cantón Cevallos, Ecuador. *Actas Iberoamericanas de Conservación Animal AICA*, 13, 1–5. <https://www.cabidigitallibrary.org/doi/pdf/10.5555/20203167781>
- Vargas González, O. N. (2015). Avicultura. In *Abanico Agroforestal* (Primera edición). Universidad Técnica de Machala. <https://www.academia.edu/33317088/AVICULTURA>
- Varona Astudillo, M. X., & Sáenz Arbeláez. (2017). *Hematología: Atlas de Morfología celular*. Universidad del Valle. <https://doi.org/1025100/peu.193>
- Vilalta Solé, L. (2021a). Hematología en animales exóticos (III): interpretación del frotis sanguíneo en animales exóticos. *Clinlabvet, Revista Clínica Con Artículos de Diagnóstico de Laboratorio En Veterinaria*, (11). <https://revistas-veterinaria.multimedica.es/clinlabvet/hematologia-en-animales-exoticos-iii-interpretacion-del-frotis-sanguineo-en-animales-exoticos/#t6>
- Vilalta Solé, L. (2021b). Hematología en animales exóticos. Parte II: frotis sanguíneo en aves y reptiles. *Clinlabvet, Revista Clínica Con Artículos de Diagnóstico de Laboratorio En Veterinaria*, (10). <https://revistas-veterinaria.multimedica.es/clinlabvet/hematologia-en-animales-exoticos-parte-ii-frotis-sanguineo-en-aves-y-reptiles/#t4>
- Vilalta Solé, L., & Álamos Palacios. (2020). Hematología en animales exóticos. Parte I: introducción y frotis sanguíneo en pequeños mamíferos. *Clinlabvet, Revista Clínica Con Artículos de Diagnóstico de Laboratorio En Veterinaria*, (8). <https://revistas-veterinaria.multimedica.es/clinlabvet/hematologia-en-animales-exoticos-parte-i-introduccion-y-frotis-sanguineo-en-pequenos-mamiferos/#t5>

- Wang, Y. S., Li, M., Tell, L. A., Baynes, R. E., Davis, J. L., Vickroy, T. W., Riviere, J. E., & Lin, Z. (2020). Physiological parameter values for physiologically based pharmacokinetic models in food-producing animals. Part II: Chicken and turkey. *Journal of Veterinary Pharmacology and Therapeutics*, *44*(4), 423. <https://doi.org/10.1111/jvp.12931>
- Wood-Gush, D. G. M. (1959). A History of the Domestic Chicken from Antiquity to the 19th Century. *Poultry Science*, *38*(2), 321–326. <https://doi.org/10.3382/PS.0380321>
- Zmrhal, V., Svoradova, A., Batik, A., & Slama, P. (2022). Three-Dimensional Avian Hematopoietic Stem Cell Cultures as a Model for Studying Disease Pathogenesis. *Frontiers in Cell and Developmental Biology*, *9*, 730804. <https://doi.org/10.3389/FCELL.2021.730804>

## ANEXOS

### Anexo 1: Identificación de ave mediante marca temporal en cresta.

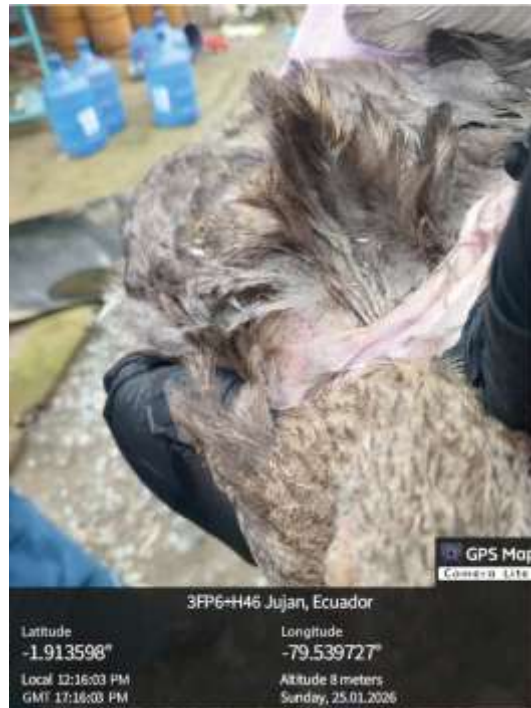

Elaborado por: Reyes, 2026.

### Anexo 2: Separación de plumas para facilitar la toma de muestra.



Elaborado por: Reyes, 2026.

**Anexo 3: Identificación de la vena braquial.**

**Elaborado por:** Reyes, 2026.

**Anexo 4: Antisepsia previa a la extracción de sangre.**

**Elaborado por:** Reyes, 2026.

**Anexo 5: Obtención de muestra sanguínea en ave.**

Elaborado por: Reyes, 2026.

**Anexo 6: Aseguramiento de capilares en centrífuga.**

Elaborado por: Reyes, 2026.

**Anexo 7: Lectura de microhematocrito.**

Elaborado por: Reyes, 2026.

**Anexo 8: Colocación de gota de sangre en portaobjetos rotulado para la preparación de frotis.**

Elaborado por: Reyes, 2026.

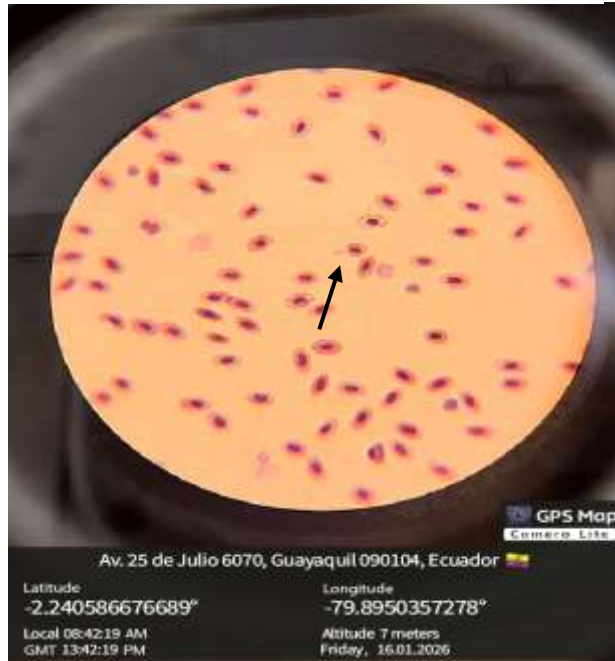**Anexo 9: Aplicación de tinción Diff Quick para diferenciado celular.**

Elaborado por: Reyes, 2026.

**Anexo 10: Observación de frotis bajo microscópico con objetivo de 100X.**

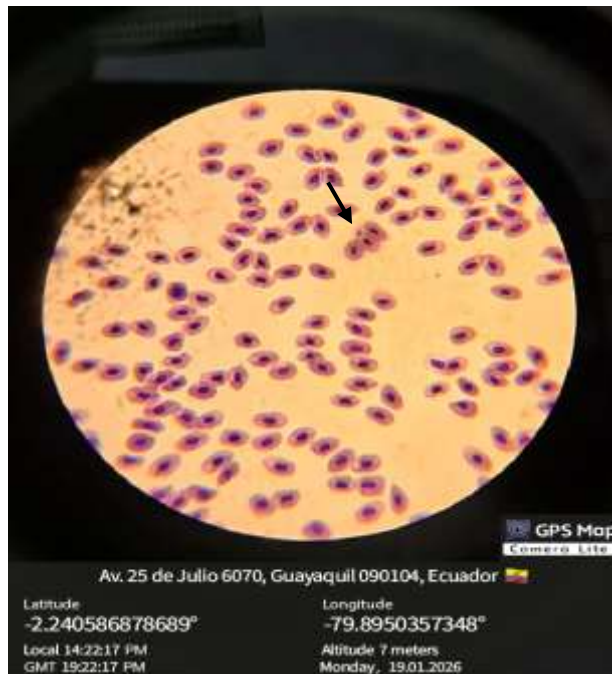
Elaborado por: Reyes, 2026.

**Anexo 11: Dacriocito.**

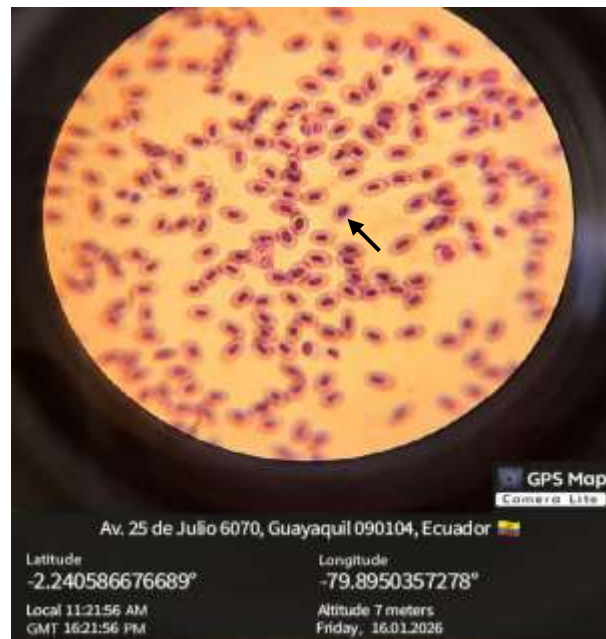


**Elaborado por: Reyes, 2026.**

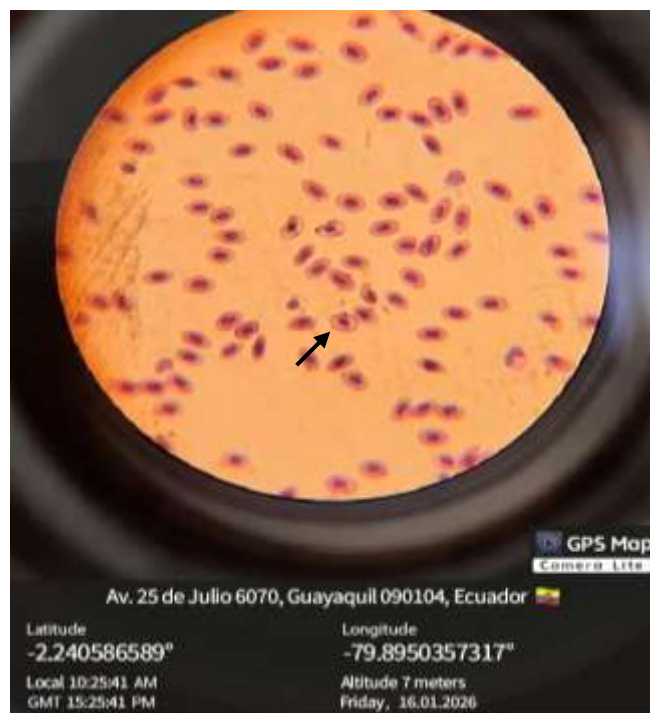**Anexo 12: Cuerpo de Howell- Jolly.**



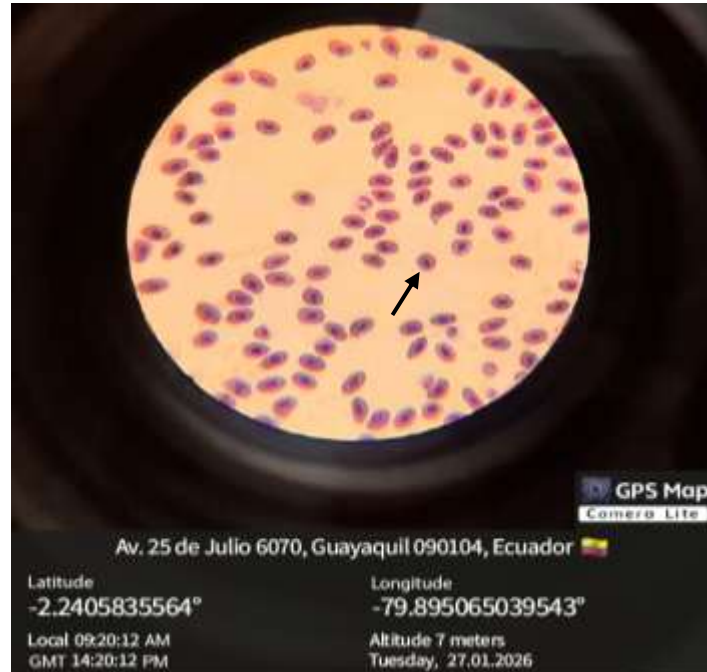**Elaborado por: Reyes, 2026**

**Anexo 13: Policromatófilos.**

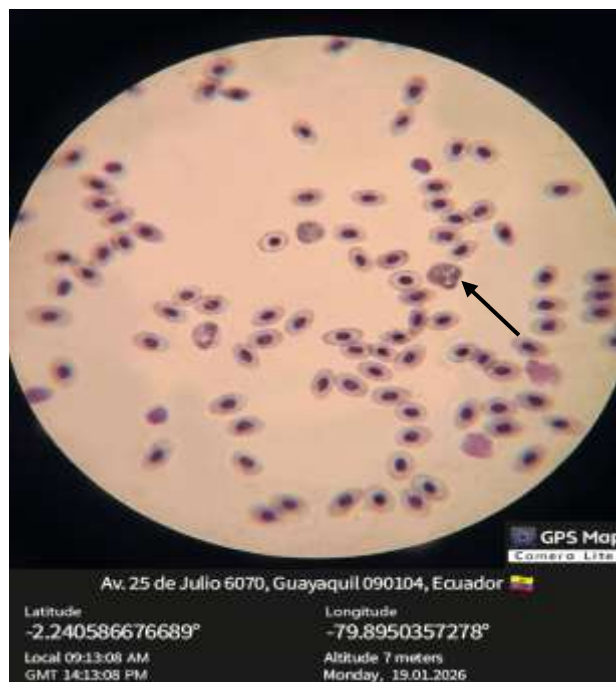
**Elaborado por:** Reyes, 2026.

**Anexo 14: Eccentricocito.**

**Elaborado por:** Reyes, 2026.

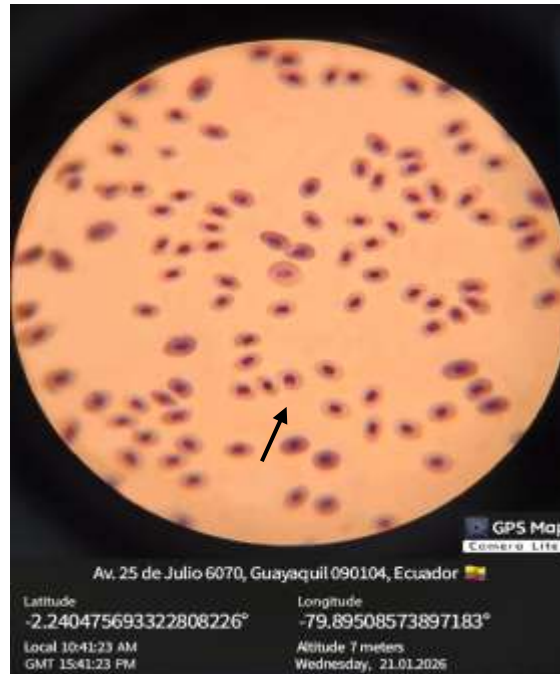**Anexo 15: Esferocitos.**

Elaborado por: Reyes, 2026.

**Anexo 16: Heterófilo tóxico.**

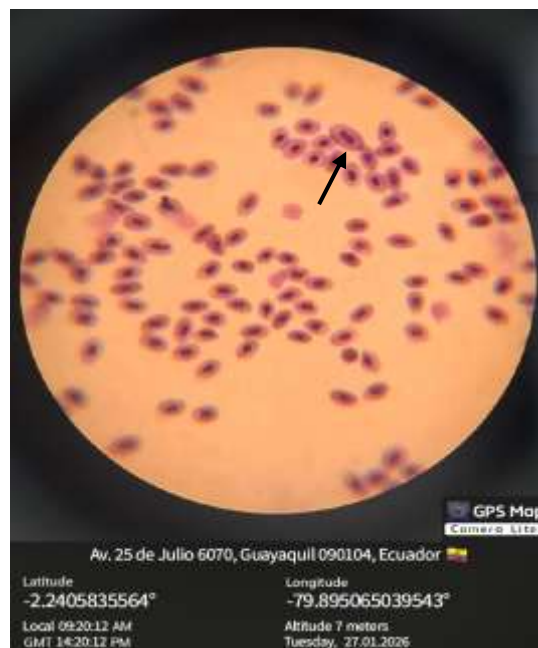Elaborado por: Reyes, 2026.

**Anexo 17: Hipocromasia.**



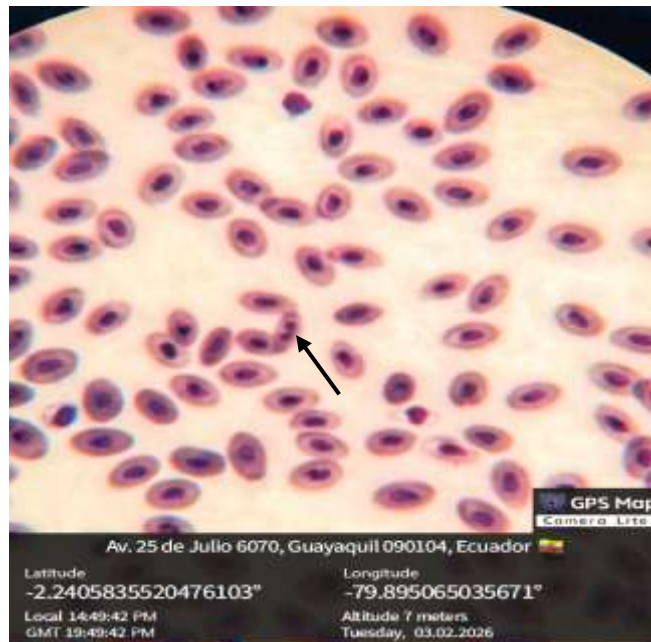
**Elaborado por:** Reyes, 2026.

**Anexo 18: Macrocyto.**



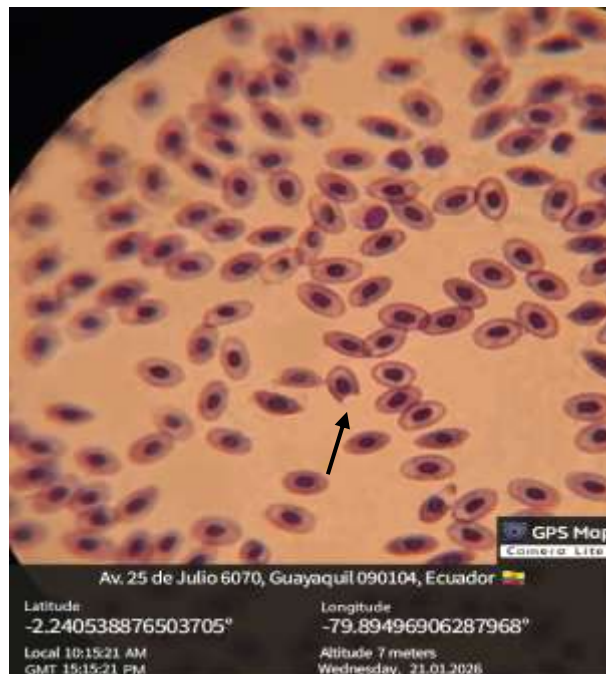**Elaborado por:** Reyes, 2026.

**Anexo 19: Núcleo bilobulado.**

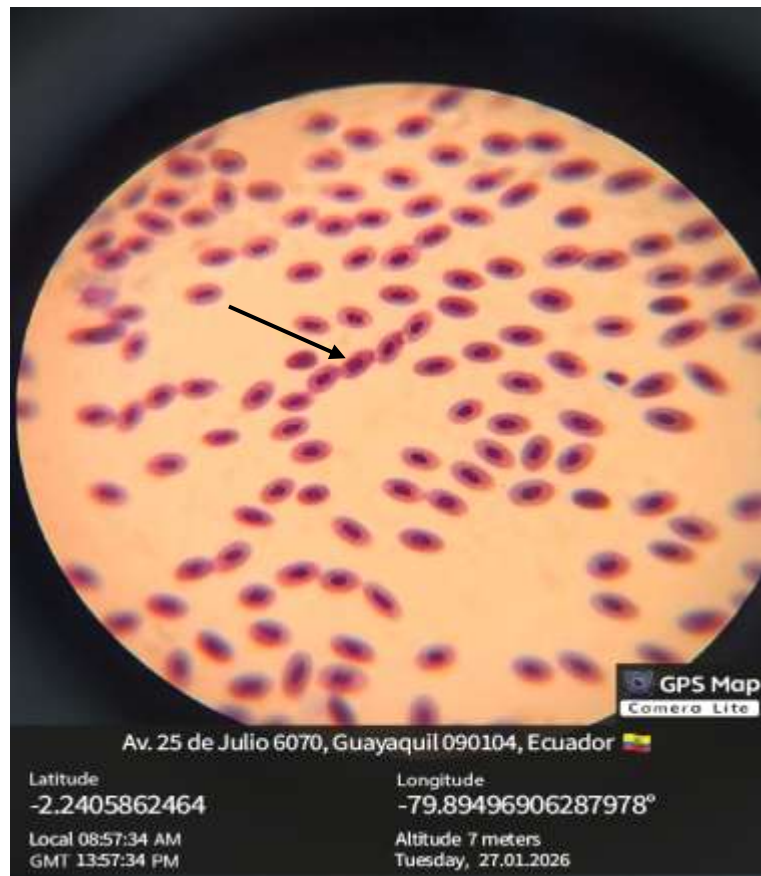

**Elaborado por: Reyes, 2026.**

**Anexo 20: Queratocito.**



**Elaborado por: Reyes, 2026.**

**Anexo 21: Roleaux.**

**Elaborado por:** Reyes, 2026.

